KRANKHEITEN

DER

RETINALGEFÄSSE

VON

OLE BULL

Verlag von Veit & Comp. in Leipzig
1903

No. 129/H

220

THE INSTITUTE OF OPHTHALMOLOGY
LONDON

EX LIBRIS

BIC 28093908547

E.3.b
10

KLINISCHE STUDIEN

ÜBER DIE

KRANKHEITEN DER RETINALGEFÄSSE

VON

DR. MED. OLE BULL

MIT 41 SEHFELDSCHEMATA UND 30 TAFELN

LEIPZIG

VERLAG VON VEIT & COMP.

1903

OPHTHALMOLOGY HOF BULL

Druck von Fischer & Wittig in Leipzig.

W7:713

ROYAL LONDON
OPHTHALMIC
HOSPITAL

Herrn Konsul

IVAR HUITFELDT

dessen uneigennützigem Interesse für die Wissenschaft diese Abhandlung
ihr Erscheinen verdankt, in dankbarer Hochachtung

gewidmet vom Verfasser

INHALT

Seite

Historische Notizen 1

Eigene Beobachtungen 14

Plötzlich entstandene Fälle 14

Embolus oder Thrombose 19

Gefäßkrampf 31

Ergänzende Bemerkungen 57

Die subakut entstandenen Zirkulationsstörungen 70

Thromben in den Venen 74

Luetische Gefäßaffektionen 78

24 Sehfelder 83

30 Tafeln.

Digitized by the Internet Archive
in 2014

https://archive.org/details/b21286656

HISTORISCHE NOTIZEN

Virchows Lehre von den Embolien und deren Folgen ist einer der vielen Beweise dafür, daß in der Wissenschaft selten große Entdeckungen gemacht werden, bevor die Entwicklung soweit gelangt ist, daß die Voraussetzungen dafür schon vorhanden sind. Es ist dann nur eine vorurteilsfreie Beobachtung des angesammelten Stoffes nötig, um eine neue und richtigere Auffassung der Tatsehen zu begründen.

Zu Anfang der vierziger Jahre des vorigen Jahrhunderts war die allgemeine Lehre von der Verstopfung der Gefäße freilich von derjenigen verschieden, die nach den epochemachenden Arbeiten Virchows zur Geltung gelangte; man findet jedoch in der Literatur viele Bemerkungen, welche zeigen, daß die älteren Forscher im wesentlichen zu der richtigen Auffassung gelangt waren. — Damals war die allgemeine Lehre die, daß im lebenden Organismus Blutpfropfe sich bilden könnten: durch Entzündung der Gefäßwände, durch Abnahme der Schnelligkeit der Blutströmung innerhalb des Gefäßes, durch eine pathologische Mischung des Blutes und endlich durch Einführung einer mehr oder weniger kompakten Masse in die Gefäße, besonders soweit die Lungenarterien in Frage kommen. Die verschiedenen Autoren legten jedem dieser Momente eine verschiedene Bedeutung bei.

Wie man sieht, hatte man schon damals kein Moment aufgestellt, dem man nicht jetzt noeh bei der Bildung des Blutpfropfes Bedeutung beimißt; die Art und Weise jedoch, in welcher das eine Moment vom andern abhängig war, hatte man noch nicht erkannt, insbesondere was das Eindringen fremder Körper in die Gefäßwände betraf, und doch waren hierüber, besonders von französischen

Ärzten, Jahrzehnte vor Virchows Zeit mehrere Mitteilungen veröffentlicht worden. In den zwanziger Jahren d. vor. Jahrh. veröffentlichte so z. B. Cruveilhier mehrere Fälle von Blutpfropfen in den Lungenarterien von Wöchnerinnen. Er meinte, daß diese Pfropfe in der Weise entstanden wären, daß Eiter von den Venen der Beckenorgane in die Lungenarterien eingeführt worden war, welche sich dadurch entzündet hätten. Er sah darin zugleich einen Beweis dafür, daß es zumeist nicht so sehr auf die Beschaffenheit der Gefäßwände, als auf die des Blutes ankäme, ob eine Verstopfung entstehe. Aus diesem Grunde, meinte er, fänden sich solche Pfropfe am häufigsten in den Lungenarterien. Später veröffentlichte Lebiderber einen Fall, der sehr genau beobachtet wurde. Er hob ausdrücklich hervor, daß die Gefäßwände bei dem von ihm wahrgenommenen Fall nichts Abnormes darboten. Dagegen waren die Gefäße der linken Vena jugularis int. und Vena cruralis, hypogastrica und Cava inferior (in welcher sich eine Thrombe befand) verdickt. Baron, der im folgenden Jahre einen Fall veröffentlichte, betrachtete sowohl diesen wie auch einen von Helie und Lebiderber beobachteten als eine Unterstützung für die Anschauung, daß das Blut in den Lungenvenen koaguliert war. Allibert, dessen Werk im Jahre 1828 in Paris herauskam, behauptet die nicht-arteriitische Natur der Coagula in den Körperarterien. Er erwähnt u. a. einen Fall, bei dem sich in der linken Art. brachialis ein Pfropf und gleichzeitig in der linken Herzhöhlung ein Coagulum von demselben Aussehen befand.

Der Wahrheit am nächsten kam jedoch Victor François, dessen Schrift „Essai sur les gangrènes spontanées", Paris 1832, von der königlich medizinischen Gesellschaft in Bordeaux preisgekrönt wurde. Sein eigener Fall ist etwas unvollständig berichtet. François spricht die Meinung aus, daß eine Verstopfung der Arterien durch losgerissene Pfropfe bewirkt werden könne. Er hat daher, wie Virchow sagt, das Verdienst, der erste gewesen zu sein, der das Richtige geahnt hat, „wenn nicht später ältere Ansprüche darauf ans Licht gezogen werden sollten". Die Beobachtungen der französischen Ärzte konnten jedoch nicht durchdringen,

weil ihre Basis nicht breit genug war und weil außerdem die Stütze einer Experimentalobservation fehlte.

Diese kurzen historischen Bemerkungen, die sämtlich mit Absicht den Abhandlungen Virchows entnommen sind, zeigen, daß er allen seinen Vorgängern Recht angedeihen lassen wollte. Seiner eigenen Auffassung nach hielt er sich zu sagen berechtigt: „Ich glaube daher mein Recht auf die Entdeckung sowohl als die Begründung der Embolie als vollständig gesichert betrachten zu können.“ Die wenigen, die vor der Zeit Virchows gegen die damalige Auffassung ihre Stimmen erhoben hatten, waren niedergeschrieen worden und den meisten wohl nicht einmal bekannt. Pyämie, Septikämie, suppurative Phlebitis sowie Verstopfung der Gefäße wurden damals zu einer und derselben Gruppe gerechnet. Wie wenig man daran glaubte, daß die Arterien durch Blutcoagula, die mit der Blutströmung hereingespült worden waren, verstopft werden könnten, geht daraus hervor, daß, als Virchow beim Jubelfeste für das Friedrich-Wilhelm-Institut am 2. August 1845 einem medizinischen Journale seine Rede anbot, sein Anerbieten abgelehnt wurde. Diese Ablehnung wurde eine der Ursachen, daß das Archiv für pathologische Anatomie gegründet wurde. Es ist übrigens für denjenigen, der die lokalen Verhältnisse nicht kennt, schwer, zu beurteilen, ob nicht persönliche Momente zum großen Teil für die Ablehnung entscheidend gewesen sind. Virchow war nämlich in seiner Opposition sehr scharf. Er sowohl, als sein damaliger Mitarbeiter Reinhardt waren nicht viel über 25 Jahre alt, als sie das Archiv gründeten. Sie hatten kürzlich ihre Staatsexamina gemacht, und der Zustand der medizinischen Fakultät, den sie noch in frischem Andenken hatten, war es, der sie zu der lebhaftesten Opposition ermunterte. Virchow verhehlte es gar nicht, daß er weder Autorität noch Dogmen respektiere, welche, wie er meinte, nur dem Kindesalter der Wissenschaft angehörten. Er stellte sich auf eine empirische Basis und lehnte es ab, auf eine Diskussion, die ontologisch begründet war, einzugehen. Der Umstand, daß er sich seiner Sache sicher fühlte, trug dazu bei, daß er in seiner Opposition nicht immer rücksichtsvoll war.

Empirisch bewies Virchow die Unabhängigkeit der Blutpfropfen von Entzündungen der Gefäßwände, indem er sich sowohl auf klinische Beobachtungen wie auch auf Experimente stützte. Es ist staunenswert, wie erschöpfend er diesen Gegenstand behandelt hat. In der umfangreichen Literatur, die in den darauffolgenden Jahren von Verfassern, deren Namen immer einen guten Klang behalten werden, produziert wurde, befindet sich verhältnismäßig nur wenig Neues, und auf das meiste davon hat schon Virchow andeutungsweise hingewiesen. So ist z. B. die Lehre Cohnheims vom hämorrhagischen Infarkt als eine Folge davon, daß die Gefäßwand in ihrer Ernährung gelitten hat, schon von Virchow erwähnt worden. Der Kontraktibilität der Gefäßwände, auf die man erst viele Jahre später die Aufmerksamkeit richtete, hat Virchow große Bedeutung beigelegt. Er sagt, daß dieselbe seiner Meinung nach einer genauen Untersuchung bedürfe, da sie ein sehr wichtiges Moment zur Beleuchtung des Krankheitsverlaufes ist. Wo Fremdkörperchen, z. B. Embolien, in die Gefäße hereinkommen, findet man das Lumen stets verengt, wahrscheinlich weil das Gefäß sich rings um das Körperchen zusammenzieht, ein Phänomen, das von der größten Bedeutung in bezug auf die Sekundärwirkung ist, insofern als die vollständige Unterbrechung der Zirkulation nicht immer gleich stattfindet, sondern erst nach einiger Zeit durch gemeinschaftliche Wirkung des eingeführten Körperchens und der Kontraktibilität des Gefäßes.

Es ist indessen nicht nur der Inhalt, der Virchows Arbeit so bedeutsam macht, sondern in ebenso hohem Maße die Weise, in welcher sie ausgeführt wurde. Er sagt selbst an einer Stelle: „Indem ich meine Experimente mit meinen anatomischen Beobachtungen an Menschen zusammenstelle, gereicht es mir zur Freude, aus ihrer Übereinstimmung zu sehen, bis zu welchem Grade die einfache, vorurteilsfreie anatomische Anschauung genügt, um selbst den zeitlichen und ursächlichen Zusammenhang von Dingen, welche sich uns nur in gewissen räumlichen Beziehungen darstellen, erkennen zu lassen.“ Er hatte erfahren, wie leicht eine einfache Tatsache durch den Einfluß einer Gegenansicht mißdeutet werden

ROYAL LONDON OPHTHALMIC HOSPITAL

kann. Daher fürchtete er sich, weitere Schlußfolgerungen aus seinen Beobachtungen zu ziehen, als er verantworten zu können glaubte. Er zieht immer scharfe Grenzen zwischen dem, was er weiß, und dem, was er nicht weiß, und danach richtet er seine Untersuchung ein. Auf Frorieps Rat hatte er angefangen, die Phlebitis zu studieren, und die erste Frucht, die er von diesen Untersuchungen erntete, war, seinem eigenen Ausspruche nach, das Verständnis der Verhältnisse bei Verstopfung der Lungenarterien. Dadurch wurde die alte Auffassung, nach welcher eine Aderentzündung immer als das Primäre bei einer Verstopfung der Gefäße zu betrachten war, umgestoßen. Nur eine Betrachtung war es, die es zweifelhaft machen konnte, ob primäre Pfropfe in den Lungenarterien wirklich von den Körperarterien anderswo stammen könnten, die nämlich, daß es sich nur schwer denken lasse, daß größere Pfropfe das Herz passieren könnten ohne Phänomene hervorzurufen, die jeder Kliniker deutlich wahrnehmen müßte. Daher begann er seine Experimente mit dem Einbringen fester Körperchen in die großen Venen, und diese Versuche hoben jeden Zweifel.

Selbst in Fragen, für deren Beantwortung die Wissenschaft damals nicht die notwendigen Voraussetzungen gab, finden wir, daß Virchow der Wahrheit so nahe kommt, wie es nur irgend möglich war. So z. B. wenn er von infizierenden Thromben spricht: „So viel," sagt er, „kann daher auch jetzt festgehalten werden, daß die infizierende Natur dieser Säfte, wie bei dem Rotz, dem Milzbrand, den Pocken, nicht an bestimmte morphologische Teile gebunden ist (rote und weiße Blutkörperchen), sowie daß sie nicht einfach, sondern spezifisch infizieren in der Art, daß sie in dem infizierten Körper wieder ähnliche Erkrankungen hervorrufen."

Selbstverständlich konnte er sich irren, wenn es sich darum handelte, die Symptome zu deuten; in allen zweifelhaften Fällen spricht er sich aber immer mit großer Vorsicht aus, indem er sich fürchtet, Schlüsse zu ziehen, die nicht völlig begründet sind. Auch von einem logischen Standpunkte aus betrachtet sind daher seine Abhandlungen als belehrende Lektüre von großem Werte.

Betreffs der Bedeutung seiner Arbeit hat sich Virchow selbst folgendermaßen ausgesprochen: „Die Bedeutung meiner Untersuchungen dürfte also darin liegen, daß sie die vollständige Geschichte der Arteriengerinnsel empirisch lehrten, insbesondere, daß sie die Unabhängigkeit der meisten Gerinnungen von einer Entzündung der Gefäßwand dargetan, und für den Transport abgelöster Gerinnsel den anatomischen und experimentellen Nachweis geliefert haben, wobei sich zugleich herausstellte, daß es hauptsächlich Gerinnungen im Herzen sind, welche die größte Gefahr der Ablösung mit sich bringen."

Nach Virchows eigener Erklärung können, wenn man das Wort Priorität im strengsten Sinne nehmen will, Einwendungen dagegen gemacht werden, daß er der erste gewesen sei, der die Unabhängigkeit der Koagulation von einer Gefäßentzündung bewiesen hat. Die Priorität in bezug auf den Nachweis des Hereinspülens von Blutpfropfen in die Lungenarterien gebührt unstreitig Virchow, soweit es die experimentelle Begründung desselben betrifft, nicht aber, wenn es sich um die klinische Demonstration handelt. Diejenige Nekropsie, welche Virchow zuerst den Gedanken eingab, daß es möglich sei, „die alte mechanische Lehre von Metastasen wie von dem materiellen Transport gewisser Körperchen durch das Blut" wieder aufzunehmen, wurde am 28. November 1844 im Hospital der Charité vorgenommen. Öffentlich erwähnt wurde dieser Fall am 2. August 1845 in der oben genannten Rede beim Stiftungsfeste des Friedrich-Wilhelm-Institutes. Im Januar 1846 gibt Virchow den ersten ausführlichen Bericht darüber in Froriefs Notizen Nr. 794, wo er pag. 221 schreibt: „Die folgenden Mitteilungen, deren Details und weitere Entwickelung ich mir für einen anderen Ort vorbehalte, sollen vornehmlich eine bisher nicht berücksichtigte Entstehungsart dieser Verstopfung betreffen, die ich schon in einer öffentlichen Rede bei der Jubelfeier des med.-chirurg. Friedrich-Wilhelm-Institutes am 2. August v. J. besprochen habe."

In „Norsk Magasin", 1. Reihe Bd. 9, pag. 301, finden wir unter den Verhandlungen im ärztlichen Verein in Christiania am 6. November 1844 folgendes: „Egeberg erwähnte den plötzlichen Tod

einer Wöchnerin 17 Tage nach der Entbindung. Die Obduktion zeigte, daß der plötzliche Tod dadurch entstanden war, daß die Arteria pulmonalis durch geronnene Blutklümpchen verstopft worden war, deren Form und Lage deutlich bewiesen, daß sie sich in der Art. pulmonalis selbst nicht hatten bilden können, sondern mit dem Blutstrom dahingeführt sein müßten, wahrscheinlich von den Venen der linken Unterextremität aus, wo sich eine Phlebitis befand, die wenige Tage vor dem Tode entstanden war, und sich als eine Phlegmasia alba dolens charakterisiert hatte."

Dem verstorbenen Dr. Egeberg gebührt hiernach die Priorität dieser großen Entdeckung. Ich hebe dies nicht deshalb hervor, um Virchows Verdienste irgendwie zu verkleinern. Er handelte in gutem Glauben, als er in dieser Frage die Priorität für sich beanspruchte. Dr. Egebergs Fall war ihm nämlich nicht bekannt und ist ihm wohl auch nie bekannt geworden. Dieser tat selber keinen Schritt, um in diesem Punkte seine Priorität zu behaupten. Ihm war es genug, daß Virchow durch Experimente und klinische Betrachtungen ein für allemal die Lehre vom Embolus feststellte.

Vielen von uns wird es gewiß sonderbar vorkommen, daß er Virchows ausführlichen historischen Bericht über die Prioritätsfrage lesen konnte, ohne ihm ein Exemplar des neunten Bandes von „Norsk Magasin" zu schicken. Die Selbstlosigkeit, die dieser geniale Forscher, der auch in vielen anderen Beziehungen seiner Zeit weit voraus war, hierdurch bewies, kommt jedenfalls mir fast unverständlich vor. Es wäre für unseren ärztlichen Stand sicher gut gewesen, wenn seine Liebe zur Wissenschaft etwas weniger platonisch gewesen wäre.

Was die Störungen der Zirkulation in den Gefäßen des Auges betrifft, so ist die Aufmerksamkeit wesentlich auf die Zirkulationsstörungen innerhalb des arteriellen Gebietes gerichtet gewesen. Schon im Jahre 1854 beschreibt Jäger sehr genau einen Fall, den er als eine Zirkulationsstörung innerhalb der Arterien deutete. In 1856 und 1857 fand Virchow bei zwei an septischer Endokarditis

leidenden Patienten in den Retinalgefäßen sowie auch in der Chorioidea Embolien, aus gelblichen, körnigen Massen bestehend. Ein paar Jahre später beschrieb v. Graefe einen Fall, den er mit großer Bestimmtheit als auf Embolie beruhend zu erkennen glaubte, weshalb er als der erste gilt, der Embolie in den Retinalgefäßen klinisch beschrieben hat. Es sind später unter dieser Diagnose unzählige Fälle veröffentlicht worden, und jetzt ist die Zahl der Berichte so groß geworden, daß man an den Fällen kein Interesse mehr findet, wenn sie nichts Neues von Bedeutung darbieten.

Virchow versprach sich viel von der ophthalmoskopischen Beobachtung einer Embolie einer der größeren Retinalgefäße. „Hierdurch," sagt er, „dürfte es möglich sein, den verstopften Teil an seiner weißlichen Farbe zu erkennen und den Verlauf der Sekundärwirkungen direkt zu verfolgen, was für die Lehre von Metastasen ein wertvoller Beitrag sein würde." Virchows Erwartungen in dieser Beziehung sollten jedoch nicht so bald in Erfüllung gehen. Die ophthalmoskopische Beobachtung der Embolien blieb lange ziemlich erfolglos. Während die pathologische Anatomie und die Experimentalphysiologie in den 50—60er Jahren durch verschiedene bedeutungsvolle Arbeiten von Panum, Cohnheim u. a. bereichert wurden, waren die meisten Augenärzte jener Zeit von dem Glauben beherrscht, daß alle Fälle von plötzlich entstandener Blindheit mit Zeichen, die auf Zirkulationsstörungen in den Retinalgefäßen deuteten, ihre Entstehung der Embolie zu verdanken hätten. Daher suchten sie das klinische Bild mit dieser Annahme in Einklang zu bringen. Wenn Symptome vorhanden waren, die hiermit nicht recht harmonierten, so waren sie gleich bereit, dieselben durch Aufstellung von Hilfshypothesen wegzuerklären. Als Beispiel hierzu will ich nur erwähnen, wie man die vorübergehenden Anfälle von Sehfeldverdunklung zu erklären versuchte, die zuweilen, noch ehe die dauernde Funktionsstörung eintritt, vorkommen. Diese Anfälle, meinten sie, müßten daher kommen, daß Embolien an der Arteria centr. ret. vorüberpassiert seien, oder sich eine Zeitlang an der Mündung derselben festgesetzt hätten und darauf weggespült worden wären. Gleiches war der Fall, wenn von der

ROYAL LONDON OPHTHALMIC HOSPITAL

Deutung des objektiven Fundes die Rede war. Wenn sich Blutungen einstellten, dann wären diese offenbar durch kompensatorische Fluktuation herbeigeführt, wenn nicht, käme es davon, daß der intraokuläre Druck eine rückgängige Strömung in den Zentralvenen verhinderte. Wenn die Tension des Bulbus herabgesetzt war, dann sei dies selbstverständlich eine Folge des verminderten Blutdruckes innerhalb des Auges; war sie dagegen erhöht, dann sollte der Druck von keiner Bedeutung sein.

Diese und mehrere andere ebenso grundlose Annahmen sind bis auf den heutigen Tag anerkannt worden. So finden wir z. B. bei Schnabel und Sachs, wie auch in den verdienstvollen Abhandlungen Elschnigs, die alle im Jahre 1892 herauskamen, diese zeitweiligen Funktionsstörungen als Symptome erwähnt, welche die Diagnose „Embolie“ stützen sollten. „Wenn man,“ sagen Schnabel und Sachs, „nicht annehmen würde, daß die zeitweiligen Anfälle von Blindheit durch Embolie verursacht wären, dann müßte man vermuten, daß bei diesen eine andere Ursache vorhanden wäre, die in ihrer Art von der embolischen verschieden und doch damit verwandt wäre, so daß sie nur bei Individuen, deren Zirkulationsapparat derart wäre, daß er zur Embolie Veranlassung geben könnte, wirksam sei.“

Unter bedeutungsvollen experimentellen Arbeiten sollen diejenigen erwähnt werden, die von Eberth und Schimmelbusch ausgeführt sind (Virchows Archiv, 1886). Durch zahlreiche Versuche an lebenden Tieren haben diese Forscher bewiesen, daß durch unbedeutende Läsionen oder durch Kompression der Gefäße Thromben entstehen können. Wird hierbei die Gefäßwand auch nur im geringsten lädiert, kann an der lädierten Stelle eine Thrombe entstehen, indem die von Bizzozero und Hayem entdeckten Blutplatten, wenn sie mit den durch die Läsion entstandenen Unebenheiten der Intima in Berührung kommen, sich an dieselben befestigen. Dies geschieht besonders dann, wenn die Blutströmung gleichzeitig langsam geworden ist, während sie bei einer schnellen Strömung durch den peripheren Lymphstrom davon separiert werden. Die Thrombe, die sich in dieser Weise durch Konglutination der Blut-

platten bildet, kann das Lumen des Gefäßes mehr oder weniger ausfüllen, um später aber, wenn die Strömung wieder kräftiger geworden ist, zu verschwinden, ohne aufs neue zu entstehen.

Daß die Forscher oft einen einseitigen Standpunkt eingenommen haben, hat viel dazu beigetragen, das Kapitel über Embolie konfus zu machen. Hat sich der betreffende Arzt viel mit der Anatomie beschäftigt, dann ist der Sektionsbefund als die untrügliche Grundlage für die Auffassung des Krankheitsbildes betrachtet worden; ist er aber hauptsächlich Physiolog gewesen, dann ist die Experimental-Physiologie sein Alpha und Omega geworden. Die Kliniker haben größtenteils einen weniger selbständigen Standpunkt behauptet, indem sie die Diagnose mehr nach der geltenden anatomischen oder physiologischen Auffassung adoptiert haben, als nach dem klinischen Bilde. Hierdurch läßt es sich erklären, daß eine einseitige Deutung lange Zeit hindurch fast allein gebietend sein konnte, obgleich der Augenboden dem Gesicht zugänglich liegt, und zwar sogar bei einer 10—15 fachen Vergrößerung, und obgleich schon früh einzelne Verfasser auftraten, die eine richtigere Auffassung dieser Leiden aufzustellen suchten.

Einer von denen, die zuerst dagegen protestierten, daß alle plötzlich entstandenen Zirkulationsstörungen in der Retina als embolisch zu betrachten seien, war Stellwag von Carion. Er bezweifelt überhaupt, daß in irgendeinem der veröffentlichten Fälle Embolie den Zirkulationsstörungen zugrunde läge. Sämtliche klinisch beobachteten Fälle, die damals veröffentlicht worden waren, stützten sich, meinte er, nur auf den von Schweigger observierten Fall. Hier sollte der Embolus durch Autopsie nachgewiesen sein. Betrachte man indessen die Zeichnung, mit der Schweigger seine Beschreibung begleitet, dann könnte man, meinte Stellwag, nicht daran zweifeln, daß die Deutung höchst problematisch sei. Die Obduktion wurde nämlich vorgenommen, erst nachdem der betreffende Patient seine Augenaffektion $1^1/_2$ Jahre gehabt hatte, und daß ein Embolus nach so langer Zeit wie „eine Lehmkugel in einem Blaserohre“ aussehen könnte, daran glaubte Stellwag nicht. Nach so langer Zeit wäre es, meinte er, unmöglich gewesen, einen

Embolus von einer Thrombe zu unterscheiden. — Hierauf antwortete Prof. Schweigger „zur Beruhigung für Herrn Stellwag", daß Virchow und Cohnheim das Präparat gesehen und das Corpus delicti für einen Embolus gehalten hätten. Stellwag machte übrigens auch auf mehrere andere, nicht unwesentliche Mängel bei den geltenden Hypothesen aufmerksam. Er zeigte z. B., daß die Lehre von Stromhindernissen innerhalb des Bulbus, soweit diese auf ein Übergewicht der Gefäßkontraktibilität dem intra-okulären Blutdruck gegenüber beruhen sollten, an einem inneren Widerspruche litt, wenn man annehmen würde, daß dies auf dem Blutdruck beruhte. Stellwag nahm an, daß in Wirklichkeit eine postbulbäre Neuritis oder eine andere postbulbäre Entzündung den meisten bis dahin veröffentlichten Fällen zugrunde läge. Dieser Anschauung schlossen sich auch andere an, wie z. B. Loring, Magnus, während wieder andere hervorhoben, daß eine solche Entzündung in vielen Fällen wenigstens ebenso hypothetisch sein dürfte, wie die Annahme einer Embolie.

Zehender war der erste, der die Aufmerksamkeit auf den Gefäßkrampf richtete, als eine etwaige Ursache der plötzlich entstehenden Amblyopien und Amaurosen, ein Moment, das während der letzten Jahrzehnte von Schnabel und Sachs, Elschnig u. a. als ein akzessorisches Moment hervorgehoben worden ist, welches eine Verstopfung des Gefäßes, nachdem sich ein Embolus darin festgesetzt hatte, vollständiger machen könnte.

In der letzten Zeit ist man übrigens vorsichtiger geworden, die Diagnose Embolie zu stellen. Eine größere Aufmerksamkeit ist auf den Zustand der Gefäßwände gerichtet worden. In den pathologischen Veränderungen derselben sieht man jetzt die häufigste Ursache der Zirkulationsstörungen. Edmonds und Brailey legten schon im Jahre 1883 großes Gewicht auf dieses Moment, dem Raehlmann vielleicht wieder eine zu große Bedeutung beilegt.

Die Störungen der Zirkulation in den Venen blieben lange wenig beachtet. Der erste, der dieselben erwähnt, war, soviel ich weiß, Leber, der bei einem Fall von „hämorrhagischer Retinitis" eine Thrombose der Venen beobachtete. An der verstopften Stelle

war der Umfang der Vene auf das 2—3 fache vergrößert und die Farbe derselben fast schwarz. Später haben Michel und Angelucci mehrere Fälle beschrieben. Unter Arbeiten, die in mehreren Punkten auf diesem Gebiete größere Klarheit gebracht haben, soll zuletzt noch die Abhandlung Schulténs „Experimenter och kliniska Undersökningar beträffande Hjärnskåder och deras Indflytande på Ögats Cirkulationsförhållande" erwähnt werden. Um bei seinen Versuchen zuverlässige relative Messungen vornehmen zu können, mußte Schultén das umgekehrte Bild benutzen, und da außerdem eine beträchtliche Vergrößerung erwünscht war, so stellte es sich als notwendig heraus, einen Augenspiegel mit großer Brennweite zu konstruieren, sowie auch sehr starkes Licht zu benutzen. Der Augenspiegel, welcher gebraucht wurde, gestattete eine 60fache lineare Vergrößerung; als Versuchstiere wurden Kaninchen verwandt. Durch Schulténs Versuche wurde es definitiv festgestellt, daß die Sekretionsverhältnisse den intra-okulären Druck regulieren. Unter normalen Verhältnissen ist derselbe, der Elastizität der Sklera wegen, positiv. Von erhöhtem Druck bei Verstopfung einiger Zweige der Art. centralis kann keine Rede sein. Selbst wenn man die Aorta abdominalis komprimiert, steigt der Blutdruck in der Art. ophthalmica nur bis auf 30—50 mm Hg und innerhalb des Bulbus oculi selbst, des intra-okulären Druckes wegen, bedeutend weniger. Erst bei 90—120 mm Hg zeigt sich eine intermittierende Bluteinströmung. Selbst wenn man den Druck bis 200 mm Hg erhöht, stockt die Blutströmung durch die Art. centralis nicht. Je größer der Druck, desto deutlicher die Pulsation, infolge der Elastizität der Sklera. Unter pathologischen Verhältnissen sind es die Gefäßnerven, die den Druck regulieren. Als gefäßverengende Nerven fungiert der Sympathikus; die Wirkung einer Irritation des Halssympathikus wird jedoch bald erschöpft. Gefäßerweiternde Nerven sind zwar ein physiologisches Postulat, sie sind jedoch noch nicht nachgewiesen worden. (Die Untersuchungen von Schultén wurden 1882 gemacht.)

Die neueren Verfasser, besonders diejenigen, die diese Krankheiten am gründlichsten studiert haben, wie Schnabel und Sachs, Elschnig, Wagemann u. a., gestehen ein, daß manches sich noch

nicht erklären läßt. Es ist dies ein Merkmal dafür, daß wir bald zu einer klareren Auffassung des klinischen Bildes gelangen werden. Überdies fängt man jetzt an, diesen Krankheiten eine viel größere Bedeutung beizumessen. Man betrachtet sie nicht mehr als wenig vorkommende Raritäten, sondern als die häufigste Ursache mehrerer internen Ophthalmien, die man früher mit meinungslosen oder nichtssagenden Namen bezeichnete, wie: idiopathische Retinis, Dégénérescence blanche, Retinitis circinée, Namen, die jetzt allmählich zu verschwinden anfangen, in dem Maße, wie die anatomischen Veränderungen, welche den damit bezeichneten Leiden zugrunde liegen, erkannt werden.

Was als bisher sicher nachgewiesen betrachtet werden darf, ist, daß sowohl Embolien als Thromben Zirkulationsstörungen innerhalb der Retinalgefäße zugrunde liegen können. Angioneurose mag vielleicht eine ebenso häufige Ursache sein.

EIGENE BEOBACHTUNGEN

Gefäßleiden sind, wenn ich nach eigenen Erfahrungen urteilen soll, die häufigste Ursache interner Ophthalmien. Daß sie die ursprüngliche Ursache sind, sei damit nicht gesagt. Am häufigsten ist die letztere gewiß in irgendeiner Art von Dyskrasie zu suchen, die in den Gefäßen oder deren motorischen Zentren pathologische Veränderungen bewirkt hat.

Man könnte in Übereinstimmung hiermit eine Einteilung in zwei Hauptklassen machen, und zwar:

1. wo die Ursache in den Gefäßen zu suchen ist,
2. wo dieselbe in den vasomotorischen Zentren liegt.

Eine solche Einteilung wäre vielleicht die rationellste, sie läßt sich jedoch praktisch nicht durchführen, weil die ursächlichen Verhältnisse in vielen Fällen nicht ergründet werden können.

Praktisch genommen ist es daher besser, sie in zwei Klassen einzuteilen, je nachdem die Funktionsstörungen plötzlich oder allmählich entstanden sind. Eine solche Einteilung hat jedenfalls den Vorteil, daß sie sich leicht durchführen läßt, da die Patienten in den meisten Fällen sichere Auskunft darüber erteilen können. Durch diese Einteilung wird, was die ursächlichen Verhältnisse betrifft, auch nichts antizipiert.

Ich beginne mit der Erwähnung der

PLÖTZLICH ENTSTANDENEN FÄLLE.

Von solchen habe ich aus eigener Klientel 66 Fälle gesammelt,[1] welche die Grundlage für die im folgenden Kapitel angestellten Betrachtungen bilden.

[1] Bei ca. 15 000 Patienten macht dies 5 pro mille. Zum Vergleich kann angeführt werden, daß Dr. Sartisson in St. Petersburg im Jahre 1876 bei 118 000 Patienten 8 oder ca. 0.06 pro mille fand. Meine Statistik gibt jedoch zweifellos einen geringeren Prozentsatz, als es der Wirklichkeit entspricht, da viele Fälle sowohl vom Patienten wie vom Beobachter unbemerkt passieren.

1. Den ersten Fall observierte ich vor 34 Jahren. Der Patient, ein 34jähriger Mann, wurde mir am 19. September 1868 von Prof. NICOLAYSEN geschickt. Mehrere Tage vorher bemerkte er, als er in die Richtung der Sonne sah, plötzlich einen dunklen Schatten vor seinem rechten Auge. Beim Zudecken des linken Auges entdeckte er, daß er auf dem rechten blind geworden war. Ophthalmoskopisch siehe Tafel 1.

Die Tension des rechten Auges war etwas erhöht. Der Patient erzählte, daß er immer gesund gewesen sei; nur in dem letzten Jahre sei er etwas kurzatmig gewesen. Bei der Untersuchung des Herzens fanden sich Zeichen von Aortasthenose. Der Patient blieb auf dem rechten Auge blind und starb drei Monate später daheim.

Wie aus der Zeichnung hervorgeht, entspricht das ophthalmoskopische Bild ganz demjenigen, welches man für eine totale Embolie der Art. centr. retina aufgestellt hat; eine solche war vielleicht auch wirklich vorhanden. Sonst bietet der Fall nichts von Interesse, es sei denn, daß ein Ödem der Retina in der Makularregion hier sicherlich vorhanden war. Man muß dies daraus schließen, daß man in der grauweißen Makularregion ein helles Band von der Form eines liegenden *V* sehen konnte mit der Spitze gegen die Nasalseite des Patienten gekehrt, wenn er das Auge des Observators fixierte, und die Lichtquelle — wie es der Fall war, als die Zeichnung gemacht wurde — auf der rechten Seite des Patienten stand. Wurde dagegen die Lampe nach der linken Seite gebracht, kehrte die Spitze des *V* sich nach der temporalen Seite. Es zeigt dies, daß in der Makularregion eine nach vorn gewölbte durchscheinende Partie gewesen sein muß, die kaum auf etwas anderem als auf Ödem beruhen konnte. Meines Wissens ist ein ähnliches ophthalmoskopisches Bild noch nicht observiert worden.

Wie man sich denken kann, bestärkte mich dieser Fall in der aus den Lehrbüchern geholten Auffassung von der Art dieser Fälle, so daß ich in den darauffolgenden Jahren ohne Bedenken jedesmal die Diagnose Embolie stellte, wenn ich innerhalb der Retinalgefäße Zeichen von Zirkulationsstörungen fand, und von dem Patienten erfuhr, daß das Augenleiden plötzlich entstanden sei.

Im Winter 1881 observierte ich indessen einen Fall, der mich dazu bewog, über die Art dieser Leiden tiefer nachzudenken. Ich werde denselben deshalb hier erwähnen, obgleich ich keinen sicheren Beweis dafür habe, daß die Gefäßaffektion plötzlich entstanden war.

2. Agent K., 48 Jahre, stellte sich am 6. Dezember zur Untersuchung ein. Sieben Jahre vorher hatte er im Perinaeum einen Abszeß gehabt. Auf den Abszeß folgte in der linken Unterextremität eine Phlegmasia alba dolens. Es entstand Nekrose in zwei Zehen, welche amputiert wurden. Sonst war er immer gesund gewesen. Nur hatte er schon lange vorher bemerkt, daß er Kerzenflammen von farbigen Ringen umgeben sah. Äußerlich die Pupillen eierförmig, das spitze Ende an beiden Augen nach oben und außen gekehrt. Ophthalmoskopisch rechtes Auge Hyperaemia nerv. optic. Linkes Auge siehe Tafel 2. Pulsation der größeren Arterienzweige im aufrechten Bilde deutlich sichtbar. $V^5/_{15}$ an beiden Seiten, $C^1/_2$ ebenso. — Das Sehfeld an der rechten Seite ziemlich stark konzentrisch eingeschränkt. An der linken Seite wie Figur 1.[1] (Der Sehfelddefekt entspricht dem Gebiete der Art. temporalis und teilweise dem der Art. superior.)

Wann und aus welchem Grunde die Kontraktionen der Arterien hier entstanden waren, läßt sich nicht sagen. Auch hatte ich anfangs keine Ahnung davon, in welcher Weise sie sich gebildet hatten. Zuerst habe ich mir die Möglichkeit gedacht, daß mehrere Teilchen eines Embolus in die Arterien hereingekommen wären, entweder gleichzeitig oder zu verschiedenen Zeiten, und daß diese eine Kontraktion der Gefäßwand hervorgebracht hätten. Daß sich das Gefäß um einen Fremdkörper zusammenzieht, war ja eine aus Experimenten mit Tieren wohlbekannte Tatsache; die Kontraktion aber, die hierdurch entsteht, ist nur von kurzer Dauer und wird gewöhnlich aus einer Dilatation gefolgert. In dem betreffenden

[1] ---------- bezeichnet die Grenze für Grau von derselben Lichtstärke wie dasjenige in meinen chromatoptrischen Tabellen.

..... gibt die Grenze für Weiß an. Die Größe des benutzten Objektes ist, wo anderes nicht ausdrücklich erwähnt wird, immer 1 qcm gewesen.

Falle dagegen blieben die Kontraktionen die ganze Zeit, während welcher der Patient unter Observation war (10 Monate), unverändert und man konnte daher nicht annehmen, daß dieselben durch Embolien verursacht waren. Daß man den Stamm der Art. nasal. sup. erst haarfein, dann vom normalen Lumen eine Strecke bis

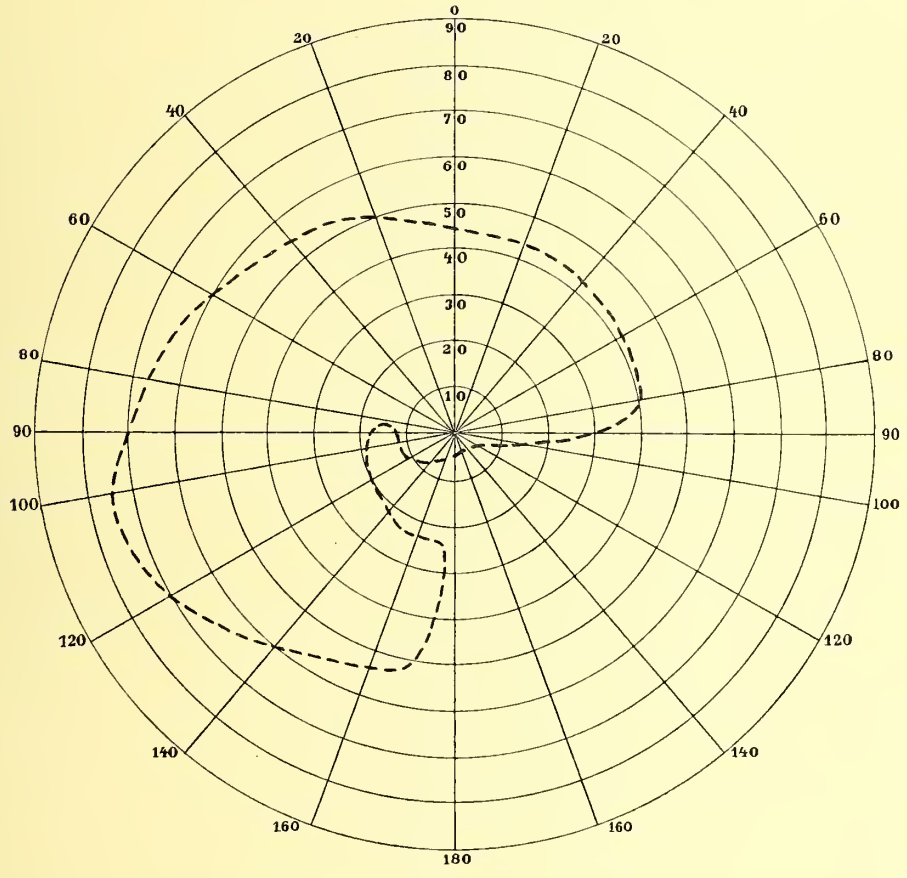

Figur 1.

über seinen Teilungspunkt in zwei Zweigen verlaufend sieht, worauf sich diese beiden Zweige wieder haarfein zusammenziehen, um abermals das normale Lumen zu erlangen — dies alles spricht ernstlich dagegen, daß Embolien die primäre Ursache gewesen sein könnten. Denn beim Embolisieren eines Arterienzweiges kontrahiert sich die ganze Strecke peripherisch für den Embolus.

Natürlicher erschien es mir, anzunehmen, daß die Kontraktionen durch Krämpfe in den Gefäßwänden hervorgebracht waren.

Nun war die Annahme von vasomotorischen Leiden als die Ursache von Zirkulationsstörungen im Auge zwar nicht neu. Zehender hatte, wie oben erwähnt, zuerst die Aufmerksamkeit hierauf gelenkt, indem er schon im Jahre 1866 einen Fall von Ischaemia retina veröffentlichte, die sich bei einem Patienten jedesmal einstellte, wenn ein Eisbeutel auf sein Auge appliziert wurde. Ophthalmoskopisch sah man bei diesem Patienten eine bedeutende Verengerung sämtlicher Arterienzweige, und der Patient war, solange dieselbe dauerte, amblyopisch. Zu Anfang der achtziger Jahre des vorigen Jahrhunderts war es jedoch, soviel ich weiß, unbekannt, daß die Gefäße infolge von Krämpfen teilweise und abrupt kontrahiert werden konnten.

Um, wenn möglich, zu einem besseren Verständnisse solcher Verengerungen zu gelangen, fing ich an, alle plötzlich entstandenen Zirkulationsstörungen genau zu observieren. Ich nahm möglichst vollständige Krankheitsberichte auf und machte dabei naturgetreue Zeichnungen des ophthalmoskopischen Bildes in allen Fällen, wo mir der Patient sitzen wollte. Solche Zeichnungen sind fast notwendig, wenn man die Veränderungen des ophthalmoskopischen Bildes die verschiedenen Phasen der Krankheit hindurch genau verfolgen will. Sind sie naturgetreu ausgeführt, dann können sie selbst durch eine noch so detaillierte Beschreibung nicht ersetzt werden. Daß ich zugleich den allgemeinen Zustand des Patienten, besonders den der Zirkulationsorgane, untersuchte, bedarf wohl der Erwähnung nicht.

Als ich diese Untersuchungen mehrere Jahre hindurch fortgesetzt hatte, kam ich zu der Überzeugung, daß Embolien nur in einer geringeren Anzahl von Fällen den sichtbaren Veränderungen bei diesen Zirkulationsstörungen zugrunde liegen. Bei dem internationalen Kongreß zu Washington 1887 hob ich dies zum erstenmal hervor. Später wurde ich darauf aufmerksam, daß vasomotorische Störungen in vielen Fällen die Ursache des Augenleidens waren, und daß diese in einigen Fällen reflektorisch ausgelöst

wurden. (Siehe „Medicinsk Selskabs Förhandlinger“ für 1891, pag. 128 u. folg.)

Wenn man die spezielle Diagnose nur auf das klinische Bild basieren soll — und hierauf ist man ja in den meisten Fällen hingewiesen — dann kann man nur in den wenigsten Fällen entscheiden, ob ein

EMBOLUS oder eine THROMBOSE

vorliegt. Wenn wir uns vorläufig an die Zirkulationsstörung des arteriellen Gebietes halten, sind wir selbst in Fällen, bei denen wir die Stelle, wo das Hindernis liegt, sehen können, gewöhnlich außerstande zu entscheiden, wie dieselbe entstanden ist, ob sie sich in loco gebildet hat, oder ob sie von einer anderen Stelle aus hereingespült worden ist. Eben weil man die Sache in diesem Punkte zu leicht genommen hat, ist das große Material, das über dies Thema in der Literatur vorliegt, größtenteils unbrauchbar. — Beim Durchgehen der Kasuistik wird man oft vergebens nach den Gründen suchen, auf die sich die Diagnose — gewöhnlich Embolie — stützt. Oft spricht die gegebene Darstellung, sowohl die der Krankheitsgeschichte, als auch die des Status praesens, zum mindesten ebensosehr gegen, als für die Richtigkeit der Diagnose. Man hat daher nur eine verhältnismäßig geringe Ausbeute von der Zeit und Mühe, die man darauf verwendet hat, eine Unzahl solcher Fälle durchzulesen.

Ich muß jedoch gestehen, daß das positive Resultat, was die Diagnose Embolie oder Thrombose betrifft, nicht viel besser gewesen ist nach Durchforschung des Materials, das ich selbst gesammelt habe, und das sich auf Fälle bezieht, die zum großen Teil einen längeren Zeitraum hindurch observiert und durch naturgetreue Zeichnungen illustriert sind. In keinem einzigen bin ich imstande, zu entscheiden, ob in der Arterie ein Embolus oder eine Thrombe sich befunden hat. Warum? Weil die klinische Untersuchung hierzu nur in ganz exzeptionellen Fällen genügt. Als Kliniker müssen wir uns damit begnügen, das Vorhandensein einer

Zirkulationsstörung zu konstatieren, um sodann, von vorausgefaßten Meinungen ungestört, den Gang des Krankheitsprozesses in jedem einzelnen Falle zu studieren. Hierdurch nur können wir uns eine bessere Einsicht erwerben, nicht bloß in der Symptomatologie dieser Leiden, sondern auch über ihre Art, und dies wird uns von Nutzen sein können, sowohl wenn es gilt, die keineswegs bedeutungslose Prognose zu stellen, als auch da, wo es sich um die Hauptaufgabe des Arztes, die Behandlung, dreht.

Ich glaube, daß es von diesem Standpunkte aus von Wert sein könnte, meine eigenen Beobachtungen nebst den Folgerungen, die ich aus ihnen gezogen habe, darzulegen. Um den Leser nicht zu ermüden, werde ich mich dabei wesentlich an die Fälle halten, bei denen ich ein oder mehrere Bilder des Augengrundes aufgenommen habe.

Bei dem auf Seite 15 referierten Falle ist es nicht unwahrscheinlich, daß eine Embolie der Art. centralis den Zirkulationsstörungen zugrunde lag. Das plötzliche Entstehen des Leidens, ohne daß zeitweilige Gesichtsverdunklungen vorausgegangen waren, sowie auch der Umstand, daß der Patient an Aortasthenose litt, sprechen dafür. Es ist indessen auch nicht ganz ausgeschlossen, daß eine Thrombenbildung vorgelegen hat. Herzleiden werden gewöhnlich von Gefäßleiden begleitet, wobei Thrombenbildung begünstigt wird. Wenn erst eine kleine Koagulation entstanden ist, dann kann sich dieser ein Gefäßkrampf anschließen, wobei ein totales Zuschließen des Lumen plötzlich entstehen kann. Das ophthalmoskopische Bild wird selbstverständlich dasselbe sein wie bei Embolie.

Embolie des Stammes selbst ist sonst für häufiger vorkommend angesehen worden, als die der einzelnen Zweige.[1] Meiner Erfahrung nach verhält es sich umgekehrt. Außer in dem oben angeführten Falle habe ich nur in vier Fällen das Krankheitsbild derart vorgefunden, daß es sich durch die Annahme einer totalen

[1] Im Jahre 1885 konnte Hoffmann nicht mehr als 16 Fälle von Embolie der Zweige in der Literatur verzeichnet finden.

Embolie erklären ließ. Bei dem einen dieser Fälle war das Krankheitsbild demjenigen auf Tafel 1 sehr ähnlich, nur fehlte die helle *V*-förmige Figur in Reg. mac. Der Patient, ein 44 jähriger Potator, hatte keinen Herzfehler. Die übrigen drei Patienten wurden, lange nachdem sie auf dem einen Auge blind geworden waren, observiert. Bei den drei letzteren mußte man aus dem Verhalten der Pupille schließen, daß nur die Gehirnschicht der Retina atrophiert sei, und die Untersuchung mit dem Augenspiegel bewies, daß nur eine Atrophie des Optikus und der Gefäße vorlag, ohne daß die Pigmentschicht verändert war. (Siehe Tafel 3.) Bei einem von diesen drei war Embolie gewiß ausgeschlossen, weil der permanenten Amaurose mehrere Anfälle von Verdunklung des Sehfeldes vorausgegangen waren.[1] Solche Anfälle betrachte ich nämlich als durch Gefäßkrampf verursacht, und es ist mir auffallend gewesen, daß mehrere, darunter sogar auch Schnabel und Sachs — die selbst viele klinische Fakta veröffentlicht haben, die darauf hindeuten, daß Gefäßkrampf leicht da entsteht, wo pathologische Veränderungen der Gefäße vorhanden sind, und welche die große Bedeutung des Krampfes, wenn es sich um die Verstärkung einer bereits eingetretenen Zirkulationsstörung handelt, hervorgehoben haben — dies Moment nicht mit in Betracht ziehen, um diese zeitweiligen Gesichtsstörungen zu erklären. Sie meinen (siehe S. 11), „daß, wenn man nicht annehmen würde, daß dieselben auf Embolien beruhen, man dann eine Ursache annehmen müßte, die sich in ihrer Art von Embolie unterscheide und doch damit so verwandt wäre, daß sie dazu Veranlassung geben könnte". Ja, warum nicht? Schnabel und Sachs glauben ja selber, daß degenerierte Gefäße sowohl zu Krämpfen wie zu Embolie disponieren, was auch die Experimente von Eberth und Schimmelbusch zeigen.

Die vorübergehenden Anfälle von Sehfeldverdunklung als ein Symptom anzusehen, das die Diagnose Embolie sogar stützen sollte,

[1] Solche Anfälle sind bei 4 von den 66 Patienten aufgetreten, deren Gesichtsstörung plötzlich infolge Zirkulationsstörungen innerhalb der Retinalgefäße entstanden war.

wie sowohl Schnabel und Sachs, als auch Elsching u. a. es tun, scheint mir dagegen eine höchst gekünstelte Annahme zu sein. Derartige vorübergehende Anfälle verschwinden in der Regel, ohne irgendeine merkbare Funktionsstörung zu hinterlassen. Dabei sind sie gewöhnlich von kurzer Dauer und können auch sehr häufig sein. Wenn sie auf Embolien beruhen sollten, müßte man annehmen, daß diese allmählich ebenso absorbiert würden, wie sie in die Gefäße hineingespült wurden; oder daß sie in kleinere Gefäße hineingespült würden, ohne Spuren von funktionellen Störungen oder ophthalmoskopisch sichtbare Veränderungen zu hinterlassen. — Wenn man an einen Fall, wie den von Loring observierten, denkt, wo der Patient im Laufe mehrerer Jahre unzählige Anfälle von Sehfeldverdunklung hatte, ehe er zuletzt blind wurde, dann wird die Unwahrscheinlichkeit einer solchen Hypothese einleuchtend. Daß zuletzt dauernde Funktionsstörungen entstehen können, mit sichtbaren Zeichen einer gestörten Zirkulation, läßt sich zwanglos durch die Annahme erklären, daß der Gefäßkrampf zur Bildung einer Thrombe Veranlassung gegeben hat.

Etwas anderes wäre es, wenn man sich bei einzelnen Fällen die Möglichkeit zu denken vermöchte, daß ein Embolus eine Verdunklung des Sehfeldes verursachen könne, indem derselbe an dem Austritt der Art. centr. vorüberginge (eine Theorie, die, soviel ich weiß, zuerst im Jahre 1873 von Mauthner aufgestellt wurde). Solche Annahmen zählen jedoch zunächst zu denjenigen Phantasien, die einer exakten Untersuchung nicht unterworfen werden können.

Nicht selten sind die Fälle, bei denen man annehmen muß, daß eine unvollständige Verstopfung des Arterienstammes vorliegt. Als klinische Beispiele dafür mögen die beiden nachfolgenden Fälle dienen.

3. Billeteur Eriksen wurde mir am 4. Oktober 1898 von Dr. Malthe zur Observation geschickt. Vierzehn Tage vorher hatte der Patient bemerkt, daß es vor seinem linken Auge plötzlich dunkel wurde, so daß er nur einen ganz kleinen Teil der Umgebung erkennen konnte. Dieser Zustand dauerte von 4—9 Uhr nachmittags, als es anfing, etwas heller zu werden. Am folgenden

Tage schwebten nur „kleine Wölkchen“ vor seinen Augen. Der Patient war immer gesund gewesen. Hatte keinen Herzfehler. Der Urin normal.

Ophthalmoskopisch siehe Tafel 4, die an den folgenden Tagen aufgenommen wurde. Die Arterien waren während dieser Zeit etwas

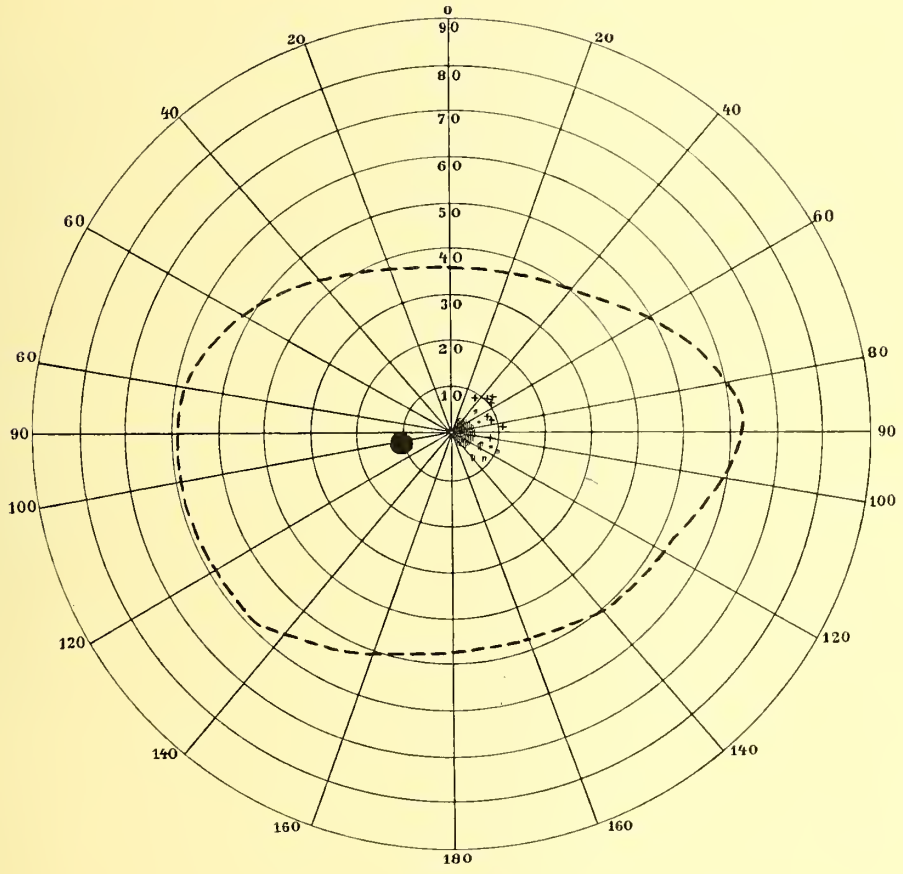

Figur 2.

ungleichmäßig gefüllt, indem zuerst die untere, dann die obere Hauptarterie die dünnere war und eine weißlichere Farbe hatte als die übrigen Zweige. *V* r A. $^5/_5$, l. A. $^5/_{20}$ (bei erster Untersuchung). *C* r. A. normal, l. A. $^1/_3$ für alle Farben. Sehfeld wie Figur 2.[1]

[1] Die Kreuze bezeichnen die Stellen, wo farbige Quadrate von 3 mm Seitengröße nicht verschwinden, sondern nur auf dem schwarzen Grunde ungefärbt erscheinen.

V besserte sich langsam und war am 3. November bis auf kaum $^5/_5$ gestiegen. Er war seiner eigenen Aussage nach nicht imstande, ebenso sicher mit diesem, wie mit dem anderen Auge zu fixieren.

Bei diesem Patienten glaubte ich nach der ersten Untersuchung, daß sich in den nach der Regio maculae abwärts führenden Venen kleine Thromben befänden.[1] Bei Benutzung des aufrechten Bildes zeigte es sich, daß dies nicht der Fall war. Da, wo die kleinen Zweige über die Arterie bogen, war die Venenwand deutlich sichtbar, woraus man schließen mußte, daß das Blut durch die Gefäßwand herausgesickert sei. Die Zirkulation war also in diesen Zweigen so geschwächt, daß die kleine Biegung der Gefäße an der Stelle, wo sie über die Arterie gingen, genügte, um zu bewirken, daß die Blutkörperchen durch die Venenwand gingen.

4. Jörgen Mikkelsen Tveit, 51 Jahre alt, konsultierte mich am 27. Oktober 1898. Acht Tage vorher hatte er eines Morgens beim Erwachen bemerkt, daß er auf dem rechten Auge fast blind geworden war. — Der Patient ist nie krank gewesen und hat keinen Herzfehler. Der Urin normal. Ophthalmoskopisch waren bei der ersten Untersuchung keine Arterien sichtbar. Erst am fünften Tage sah man die Hauptzweige. Siehe Tafel 5.

T an beiden Augen normal. Keine Empfindlichkeit beim Druck auf den Bulbus in der Richtung von vorn nach hinten. Linkes Auge *V* $^5/_{12}$, r A zählt die Finger nicht. Astigmatisch. Auf dem rechten Auge befand sich eine fein gestreifte, leichte Verdunklung der Linse, welche bewirkte, daß die Einzelheiten beim aufrechten Bilde nicht mit voller Klarheit hervortraten. Soweit man nach dem ophthalmoskopischen Bilde urteilen kann, hatten sich bei diesem Falle Anastomosen zwischen den verschiedenen Venenzweigen gebildet.

Im übrigen gleicht das Bild demjenigen, das man für Neuroretinitis aufgestellt hat. Das plötzliche Entstehen der Krankheit in

[1] Siehe Tafel 4 oben.

Die Zeichnungen geben sämtlich das umgekehrte Bild, während sich die Beschreibung stets auf das richtige Bild bezieht.

Verbindung mit der ungewöhnlich starken Kontraktion der Arterien spricht entschieden dafür, daß eine Hinderung in der Zirkulation vorliegt. In diesem, wie in allen Fällen, wo das Hindernis im Stamme selbst liegt, ist es unmöglich, eine begründete Meinung von der Art des Hindernisses zu haben. Vielleicht liegt eine Thrombe vor.

Bei Affektion der einzelne Zweige, was, wie früher erwähnt, meines Erachtens viel häufiger ist als eine Affektion des Stammes, kann man in der Regel die Stelle sehen, wo sich das Hindernis befindet. Es ist indessen, auch was diese Fälle betrifft, meistenteils unmöglich zu entscheiden, ob ein Embolus oder eine Thrombe vorliegt. Nur dann, wenn man — wie in dem von Elschnig referierten Falle — einen beweglichen Pfropf sieht, ist man dazu berechtigt, eine Embolie zu diagnostizieren. Wie unsicher man im übrigen bei einer derartigen speziellen Diagnose stets bleiben muß, mag durch folgende Fälle aus den Journalen illustriert werden.

5. Frl. A. Eriksen, 29 Jahre alt, konsultierte mich am 4. Februar 1887. Gegen Mittag zwei Tage vorher war die obere Hälfte des Sehfeldes ihres rechten Auges plötzlich verdunkelt worden. Ihrer eigenen Aussage nach ist sie immer gesund gewesen. Bei Auskultation systolisches Geräusch, doch konnte keine Vergrößerung der Herzdämpfung nachgewiesen werden. Im Urin nichts Abnormes. Keine Empfindlichkeit beim Druck auf Bulbus. *T* normal. *V* $^{5}/_{5}$ an beiden Augen (trüber Tag). Sehfeld wie Figur 3. Die Perimeteruntersuchung in einem dunkeln Raume bei einer Wachskerze zeigt, daß nicht einmal die Flamme oben gesehen wird. — Ophthalmoskopisch siehe Tafel 6.

Ungefähr drei Monate später Sehfeld unverändert. Sowohl die Arterie wie die Vene so atrophisch, daß sie bei einer Entfernung von etwas über einem Optikus-Diameter unsichtbar werden.

6. Ingenieur O. Pedersen, 30 Jahre alt, suchte mich am 18. Februar 1888 auf. Vor drei Jahren hatte er ein leichtes Gichtfieber gehabt. Bei Auskultation leichtes systolisches Geräusch und

der Anschlag hebend. Litt vor ein paar Monaten einige Wochen an Kopfschmerzen. Der Urin normal. Infolge seines Berufes ist er in den letzten Jahren gezwungen gewesen, sich viel in einer mit schwefliger Säure gemischten Atmosphäre aufzuhalten. Vor vierzehn Tagen bemerkte er, daß mit seinem Gesicht etwas los

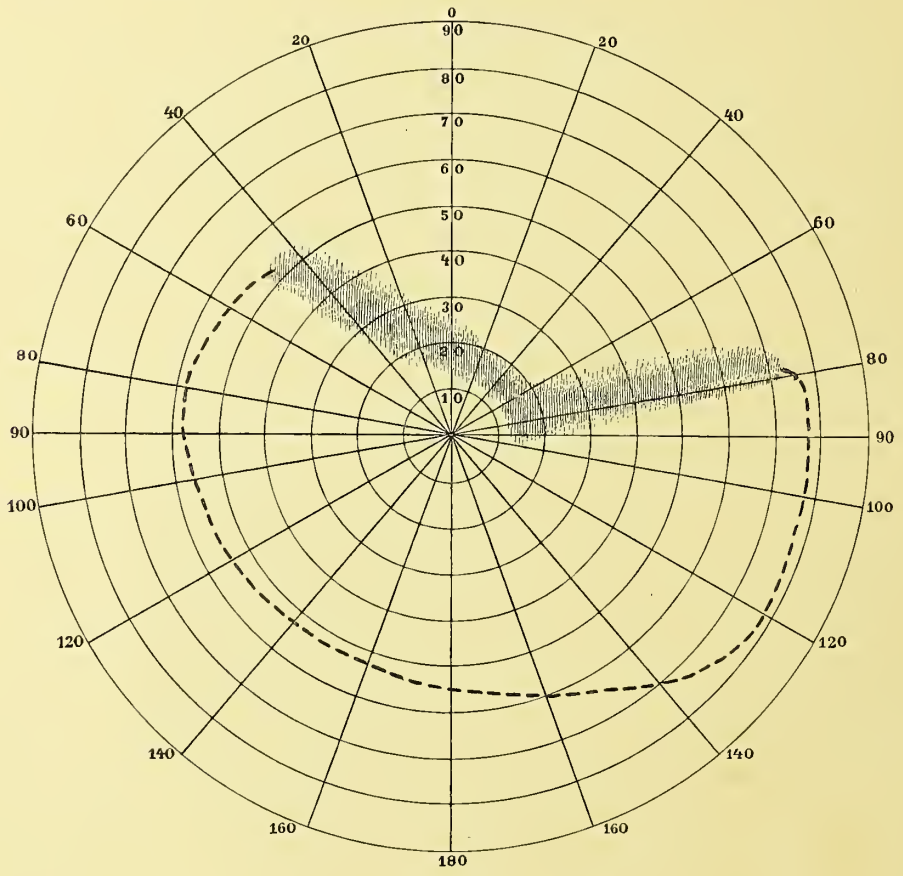

Figur 3.
Die Grenzen des Defektes verwischt. Trüber Tag.

sei, und beim Prüfen jedes Auges für sich entdeckte er, daß das Sehfeld oben am rechten Auge defekt war. — Ophthalmoskopisch siehe Tafel 7. (Von Interesse sind die kleinen dunkelroten Fleckchen da, wo sich die abwärtsgehenden Arterien vom Hauptstamm verzweigen.) *V* r. A. $^{5}/_{20}$, C. $^{1}/_{36}$, V. l. A. $^{5}/_{5}$, Sehfeld wie Figur 4.

Drei Tage nachher war die kontrahierte Partie gleichmäßiger und das Lumen des Gefäßes an derselben Stelle im ganzen größer.

7. J. M. Naess, 44 Jahre alt, wurde zum erstenmal am 10. Juni 1885 untersucht. Er kam zu mir seines rechten Auges wegen, das von einer leichten Konjunktivitis angegriffen war. An dem

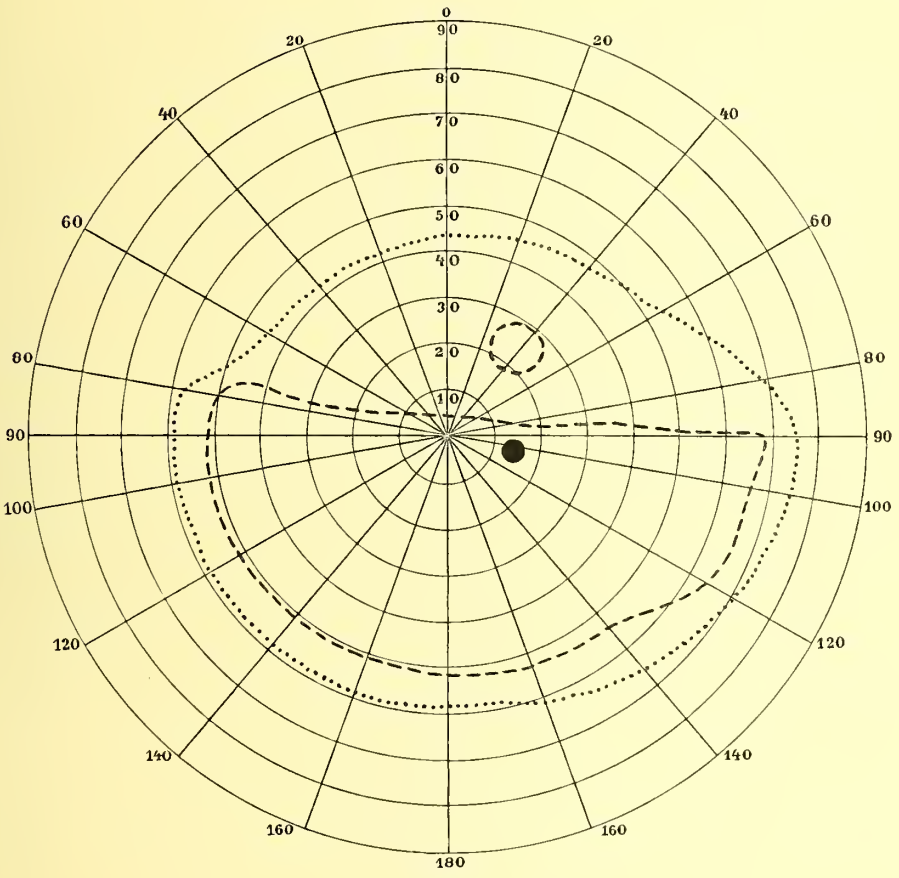

Figur 4.

Die Grenzen für Weiß weiter als für Grau. Im Defekte oben eine kleine dunkle Partie, wo Grau gesehen wird. Bewölkt.

linken Auge, das er für gesund hielt, fand sich V nur $^5/_{30}$ gegen $^5/_5$ am r. A. L im hellen Raume (mit meinen Tabellen gemessen) l. A. nur $^1/_3$. Im dunkeln Raume dagegen L höchst unbedeutend — wenn überhaupt etwas — niedriger als am r. A., wo L normal war. Ophthalmoskopisch siehe Tafel 8. Die obere

Hauptarterie ist, da wo sie einen Zweig nach der Makularregion aussendet, etwas verdickt und von dunkler Farbe.[1] Sehfeld wie Figur 5.

I. besserte sich später und war am 18. Juli bis auf $^5/_8$ gestiegen. Das früher weißliche Exsudat schien jetzt im umgekehrten Bilde gleichmäßig grau, im aufrechten Bilde dagegen fein schwarz punktiert. Ende Juli schwand die Verdickung der Arterie.

Der Patient wurde ein Jahr später wiederum untersucht. An der Stelle, wo die Arterie, als der Patient zum erstenmal untersucht wurde, verdickt gewesen war, fand man sie diesmal dünner als in ihrem übrigen Verlauf. Sonst nichts Abnormes im Augengrund zu entdecken. Auch konnte ich diesmal selbst bei der minutiösesten Perimeteruntersuchung kein Skotom entdecken. *I.* war bei der letzten Untersuchung an beiden Augen $^5/_5$.

Der erste dieser drei Fälle paßt am besten zu dem klinischen Bilde, das man a priori bei Embolie eines der größeren Arterienzweige zu finden glauben sollte. Bei vollständiger Verstopfung eines solchen muß derjenige Teil der Arterie, der dem Embolus peripherisch liegt, sich zusammenziehen. Ebenfalls müssen wahrscheinlich auch die entsprechenden Venen kollabieren, weil man annehmen muß, daß der intra-okuläre Druck eine rückgängige Strömung in den respektiven Venen verhindern wird. Da außerdem die Retinalarterien als ziemlich vollständige Endarterien betrachtet werden müssen, können Blutungen nicht entstehen. Wenn das verstopfte Gefäß einem der Hauptzweige entspringt, wird sich eine Atrophie der Optikus nicht entwickeln. Endlich muß man bei Embolie eines Arterienzweiges erwarten, daß in dem entsprechenden Gebiete des

[1] Als ein Kuriosum kann ich erwähnen, daß ich einmal bei einem Patienten, dessen Augen gesund waren, die abwärtsgehende Hauptarterie an der Stelle, wo sie dicht an der Hauptvene lag, in das Corpus vitreum eingebogen fand. Der Schatten, den die Arterie dabei über den Augenbogen warf, brachte ein Bild hervor, das dem auf Tafel 8 ganz ähnlich sah (in der Figur unterhalb der Hauptvene liegend, im richtigen Bilde also oberhalb derselben). Erst nachdem ich beim aufrechten Bilde untersucht hatte, erkannte ich die wirkliche Ursache der apparenten Verdickung der Arterie.

Sehfeldes ein bleibender Defekt entsteht. Wie man sieht, stimmt die theoretische Betrachtung vollständig mit dem Krankheitsbilde überein. Man sah indessen hier nichts, was man als einen Embolus hätte deuten können. Da nur acht Tage seit dem Entstehen

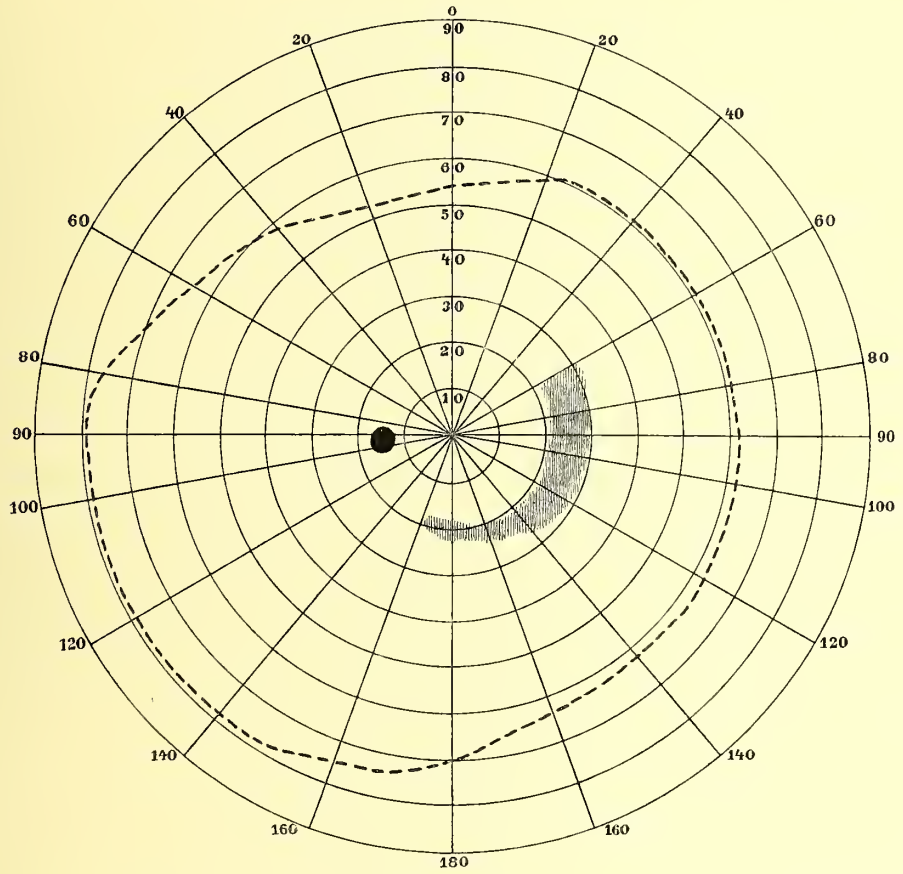

Figur 5.
Heiterer Tag.

der Krankheit vergangen waren, hätte man doch erwarten müssen, Spuren eines solchen zu finden, falls er wirklich vorhanden gewesen wäre.

Beim zweiten Falle liegt es auf den ersten Blick ebenfalls nahe, anzunehmen, daß ein Embolus die Zirkulationsstörungen bewirkt hatte. Das rauhe Aussehen der Arterie — von den Ex-

perimenten Cohnheims an Froschzungen so wohl bekannt — sowie auch die an den Abzweigestellen der abwärts gehenden Arterien sitzenden dunkeln Fleckchen, die man für kleine, nachdem die erste Kontraktion der Gefäße nachzulassen angefangen hat, von dem ursprünglichen Embolus abgelöste Partikelchen halten könnte — dies alles gibt ein Bild, das gut auf Embolie paßt. Dazu kommt noch, daß der Patient ein Herzleiden hatte.

Trotz alledem ist es doch nicht sicher, daß hier eine Embolie vorgelegen hat. Ebenso natürlich wäre es, eine Thrombose anzunehmen. Schon vor dreißig Jahren sprach Leber die Vermutung aus, daß Thrombose sicherlich oft den Leiden in den einzelnen Zweigen zugrunde läge, was auch kürzlich durch anatomische Untersuchungen bekräftigt worden ist. (Michel, Wagemann.[1])

Der dritte Fall gibt zu der Annahme des Vorhandenseins eines Embolus keine Veranlassung, weil der Patient immer gesund gewesen war und sich keine Spur von Klappenfehler nachweisen ließ.

Ich habe dies Verhältnis hervorgehoben, nicht, um hyperkritisch zu sein, sondern weil ich glaube, daß es von keiner geringen Bedeutung ist, soweit möglich, die Grenzen dafür festzustellen, was aus der klinischen Untersuchung geschlossen werden darf. Diese hat, ebenso wie die postmortale Untersuchung, ihr autoritatives Gebiet, und wenn die Grenzen desselben verwischt werden, läuft man Gefahr, dasjenige, was man weiß, und dasjenige, was man sich zu wissen einbildet, zu verwechseln.

Obwohl ich mich Elschnigs Ansicht ganz anschließe, wenn er gegen die allzu große Bedeutung protestiert, die man der anatomischen Untersuchung im Vergleich zu der klinischen Beobachtung beigelegt hat, muß ich doch betonen, daß das Ophthalmoskop nicht genügt, um die Frage „Embolus oder Thrombe“ zu entscheiden. Hier wird vielmehr Autopsie das Entscheidende sein, NB. wenn sie kurz nach dem Entstehen der Krankheit vorgenommen werden kann (binnen einem Monat, Wagemann).

---

[1] In den Gefäßen der Chorioidea wurden schon im Jahre 1874 von Loring und Delafield Thromben nachgewiesen, desgleichen auch in den Retinalgefäßen.

GEFÄSSKRAMPF

Im vorhergehenden ist Gefäßkrampf öfters als ein accessorisches Moment erwähnt worden, das beim Eindringen eines Embolus oder beim Entstehen einer Thrombe die Zirkulationshinderung noch weiter vergrößern kann. In solchen Fällen muß man annehmen, daß der Krampf durch eine Irritation der Gefäßwand entsteht. Soweit man aus dem ophthalmoskopischen Bilde schließen kann, können Krämpfe auch in Fällen, wo weder ein Embolus noch eine Thrombe vorhanden ist, entstehen. Man findet nämlich gar nicht selten die Arterien kontrahiert, sowohl in ihrer ganzen Ausdehnung, als auch nur zum Teil, ohne daß wir etwas entdecken können, das als Embolien oder Thromben gedeutet werden könnte. Besonders bei älteren Leuten, bei denen die Gefäßwände rigid geworden sind, finden wir dies oft, wahrscheinlich weil die vasomotorischen Impulse, wenn einmal ausgelöst, unter diesen Umständen weniger leicht wieder verschwinden. Da die Gefäßnerven die sekretorischen Verhältnisse beherrschen (Schultén), ist es leicht zu erklären, warum wir so oft finden, daß nach „Embolien" akutes Glaukom entsteht. Das Gefäßleiden ist das Primäre. Dies wurde schon im Jahre 1883 von Edmonds und Brailey nachgewiesen. Weil Gefäßleiden bei alten Leuten häufig vorkommen, finden wir auch bei diesen relativ häufig ophthalmoskopisch sichtbare Veränderungen. Unter den 44 Fällen, die Raehlmann veröffentlicht hat, waren beispielsweise nur zwei, die sich auf Patienten unter 40 Jahren bezogen. Man nimmt ja an, daß die Intima selbst bei gesunden Individuen schon mit 40 Jahren anfängt, an Dicke zuzunehmen.[1]

Gefäßkrampf kann oft klinisch mit Sicherheit als die wesentlichste Ursache von Gefäßverengerungen diagnostiziert werden, da

[1] Von Interesse sind insofern die vergleichenden Proben, die ich angestellt habe, um zu erfahren, wie schnell die Adaption bei sehr schwacher Beleuchtung bei Individuen verschiedenen Alters vor sich geht. Schon bei 40—45 Jahren fand ich, daß sie langsamer stattfindet.

man mit dem Ophthalmoskop sehen kann, wie die kontrahierten Partien von Tag zu Tag ihre Lage ändern, oder wie die verengten Gefäße — seien sie nun nur zum Teil oder in ihrer ganzen Ausdehnung kontrahiert — sich zuletzt wieder zur Norm erweitern, wobei auch alle funktionellen Störungen verschwinden können.

Als Beispiele mögen folgende Fälle, welche durch Zeichnungen illustriert sind, die zu verschiedenen Zeiten angefertigt wurden, dienen.

8. Anna Hansen, 63 Jahre alt, stellte sich am 15. Oktober 1885 zur Untersuchung ein. 16 Jahre vorher hatte sie ein Gichtfieber gehabt, wonach sie einen Herzfehler bekam. Vor einem Jahre hatte sie an der linken Seite häufige passagere Anfälle von Sehfeldverdunklung. Vor acht Tagen zeigte sich vor dem linken Auge plötzlich ein Schatten, und seitdem hat sie nicht damit sehen können.

Bei Auskultation systolisches Geräusch. Ophthalmoskopisch siehe Tafel 9. *T* an der linken Seite ein wenig erhöht. Sie hat in einer kleinen Partie auswärts vom Zentrum Lichtempfindung. Einige Tage nachher bekam sie an der linken Seite der Stirn Kopfweh. *V* nahm zu, so daß sie Finger zählen konnte. Das ophthalmoskopische Bild änderte sich ebenfalls, indem alle Arterien, der auswärts gehende Hauptzweig ausgenommen, schmäler wurden. Die blaugraue Farbe der Makularregion verschwand und der Optikus wurde blasser. Die kontrahierten Partien änderten außerdem ihre Lage. Siehe Tafel 10, die am 18. Dezember desselben Jahres aufgenommen wurde.

9. Caroline Belset, 63 Jahre alt, wurde am 20. Juli 1889 zum erstenmal untersucht. Einige Tage vorher hatte sie gemerkt, daß mit ihrem Gesicht etwas los sei. Beim Zudecken des rechten Auges entdeckte sie, daß sie mit dem linken nichts sah. Kein nachweisbarer Herzfehler. Der Urin enthält weder Eiweiß noch reduzierende Stoffe.

Ophthalmoskopisch siehe Tafel 11. *V* r. A. $^5/_6$, l. A. $^5/_{60}$. Sehfeld besonders nach außen beschränkt. Vielleicht etwas Hypotomie an beiden Seiten. Zwölf Tage später war die kontrahierte Partie

der Art. mac. sup. und Art. nasalis inf. nicht unbedeutend verkürzt. Die erste derselben zeigte sich nicht länger wie ein heller Streifen. Siehe Tafel 12. *V* am 29. Oktober $^{5}/_{15}$.

10. Frau Mühre, 50 Jahre alt, am 8. September 1885 zum erstenmal untersucht. 14 Tage vorher hatte sie bemerkt, daß die Hälfte des Sehfeldes plötzlich verdunkelt wurde. Seitdem ist das Gesicht auf dem rechten Auge schlecht gewesen. Sie hat außerdem an Kopfweh gelitten, besonders an der linken Seite der Stirn, sowie fliegende Schmerzen in den Gliedern gehabt. Etwas Ödem der Palpebra superior an der rechten Seite. Ophthalmoskopisch Optikus injiziert, etwas geschwollen und mit verwischten Grenzen am r. A. — Am l. A. nichts Abnormes. *V* r. A. zählt Finger in 6″ Linkes Auge, das immer schwach gewesen war, *V* $^{5}/_{15}$ mit + 3.5 *D*. *C* farbige Gläser werden mit dem r. A. in ihrem rechten Ton gesehen, am l. A. *C* normal. — Sehfeld auswärts und abwärts unregelmäßig eingeschränkt.

Im Laufe einiger Tage schwand die Injektion des Optikus am r. A. Die Optikusscheibe fing an, eine weißliche Farbe anzunehmen, und die Arterien füllten sich allmählich mehr. *V* stieg nach und nach und war am 1. Oktober $^{1}/_{80}$. Als sie einen Monat später abermals untersucht wurde, zeigten sich die meisten Arterien zum Teil kontrahiert, siehe Tafel 13. *V* damals $^{1}/_{60}$. Am 20. Oktober hatten sich die kontrahierten Stellen verschoben, siehe Tafel 14. Als sie zum letztenmal untersucht wurde, war *V* $^{5}/_{50}$. Die Anschwellung des rechten Augenlides war dann verschwunden.

Außer diesen Fällen habe ich mehrere analoge gesehen, die ich jedoch, um nicht zu umständlich zu werden, nicht erwähnen will. Von der ursprünglichen Ursache des Krampfes gibt das Bild in den meisten Fällen keine Auskunft. In anderen Fällen deuten jedoch einzelne Symptome darauf hin, daß derselbe wahrscheinlich auf einem Leiden innerhalb der vasomotorischen Zentren beruhen muß, entweder auf der einen oder auf beiden Seiten. So z. B. im unten erwähnten Falle.

11. Christian Pettersen Nygaard, 32 Jahre alt. Der Patient wurde mir von Dr. H. Scharffenberg zur Untersuchung geschickt.

Er hatte einige Jahre an Asthma gelitten, wofür Jodkalium und Folia stramonii zum Rauchen ordiniert war. Nachdem er eines Tages eine ungewöhnlich große Menge davon verbraucht hatte, bemerkte er beim Erwachen, den 22. Dezember 1890, daß er sehr schlecht sah. Insbesondere waren die Gegenstände, auf die er seinen Blick richtete, in dichten Nebel gehüllt. Während der Nacht war er von Schmerzen in der linken Schulter und Seite geplagt gewesen. Als er sich am 9. Januar bei mir einstellte, war die Sehkraft bedeutend besser geworden. Der grüne Schimmer, den er anfangs über allen Gegenständen gesehen hatte, war jetzt verschwunden, statt dessen sah er jetzt alles schwach bläulich.

Ophthalmoskopisch konnte man in den Regiones macul. an beiden Seiten einen großen runden Fleck sehen, an welchem das Pigment ungleichmäßig verteilt war. Auf dem rechten Auge war der nach der Makula gehende Zweig sehr schmal und von dunkler Farbe. An einer Stelle, wo ein kleiner Zweig entsprang, war das Gefäß erweitert und von fast schwarzer Farbe. Auf dem linken Auge war die nach der Makularregion gehende Arterie in einen sehr feinen Strich verwandelt, der von verhältnismäßig breiten hellen Konturen umgeben war. *V* r. A. Finger in 0.5 m, l. A. in 2 m. — *C* Platten von 100 qcm Größe mit den vier physiologischen Hauptfarben bemalt — Nummer 18 in meinen Tabellen entsprechend — wurden in ihrer rechten Farbe gesehen.

Der Patient reiste schon am folgenden Tage ab. Als er am 3. März wiederkam, war *V* $^5/_{30}$ auf r. A. und auf l. A. $^5/_{12}$. Ophthalmoskopisch waren dann die ringförmigen Pigmentstreifen noch deutlicher sichtbar; die Zwischenräume hatten jetzt eine bläuliche Farbe. Der Fleck auf dem r. A. hatte einen doppelt so großen Flächeninhalt als auf dem l. A. Außerdem sah man auf dem ersteren längs der Retinalvenen einen leichten Schleier. Um Optikus herum war die Retina an beiden Seiten etwas grauweiß gefärbt.

Es liegt nahe, bei diesem Falle anzunehmen, daß das Asthma des Patienten auch eine Folge von vasomotorischen Störungen war.

* * *

Die meisten Patienten, bei denen ich die Retinalgefäße teilweise verengt vorgefunden habe, sind ältere Leute gewesen Einige von ihnen hatten außerdem an anderen Krankheiten gelitten, wonach sich oft Gefäßleiden entwickeln. In den Fällen jedoch, die zu beschreiben ich jetzt übergehen werde, kann man Gefäßleiden mit Sicherheit ausschließen, da der Gefäßkrampf bei ganz gesunden Menschen nach Einwirkung äußerer Gewalt — entweder auf die Umgebungen des Auges oder auf das Auge selbst — auftrat. Diese Gefäßkrämpfe müssen daher als traumatische Neurosen angesehen werden.

Schon im Altertume wußte man, daß ein Stoß auf die Umgebungen des Auges, besonders in der Supraorbital-Region, Blindheit verursachen könnte. Bis in die Mitte des 18. Jahrhunderts finden wir in der Literatur Läsionen, besonders oberhalb des Auges, als eine nicht seltene Ursache von „Reflexamblyopien" erwähnt.[1]

In den letzten Jahrzehnten haben viele Ophthalmologen die Existenz solcher Leiden in Abrede gestellt, und noch mehr Ärzte haben sich denselben gegenüber zweifelnd verhalten. Selbst ein so erfahrener und gründlicher Forscher wie Leber sprach am Ende der siebziger Jahre Zweifel darüber aus, ob reflektorische Amaurosen nach Läsionen der Trigeminuszweige wirklich entstehen könnten, weil seit der ophthalmoskopischen Zeit kein beweiskräftiger Fall vorläge. Doch könne man, seiner Meinung nach, nicht leugnen, daß solche Amaurosen in einzelnen seltenen Fällen wirklich vorliegen könnten. Wenige Jahre später veröffentlichte indessen Leber einen von ihm selbst observierten Fall von Reflexamblyopie traumatischen Ursprungs. Ein elfjähriger Knabe, der über dem einen Auge einen Faustschlag bekommen hatte, wurde zwei Tage danach auf

[1] Interessant ist eine Abhandlung von Platner, „De vulneribus superciliis illatis cur caecitatem afferant," Leipzig 1741. Ein Patient hatte, nachdem er an dem einen Auge gekratzt worden war, auf diesem die Sehkraft verloren. — Platner nahm an, daß der Moderator des Nervus opticus, d. h. der Ring, welchem die Augenmuskeln entspringen, in Krampf verfallen war. Er beschloß deshalb, den N. supraorbitalis zu komprimieren, wonach das Sehvermögen sofort wiederkehrte.

beiden Augen amblyopisch. Außerdem erhielt er gekreuzte Doppelbilder mit Krämpfen in dem Akkommodationsmuskel und M. orbicularis.[1] Die Heilung erfolgte rasch nach einer Morphiuminjektion. Zeichen von Gefäßerkrankungen sah man bei diesem Falle nicht.

Innerhalb der internen Pathologie scheint die Lehre von den traumatischen Neurosen als auf vasomotorischen Störungen beruhend in der letzten Zeit Terrain gewonnen zu haben. Positive Beobachtungen, die die Hypothese stützen könnten, sind meines Wissens nicht veröffentlicht worden, und dennoch sind diese Leiden — wenigstens was die Retinalarterien betrifft — gar nicht selten. Ich habe selbst seit 1878 elf Fälle beobachtet.

Da nur ein Teil derselben bis jetzt veröffentlicht worden ist, werde ich an dieser Stelle einen Auszug sämtlicher Journale geben, damit jeder über die Art meines Materials in diesem Punkte urteilen kann.

12. Fuhrmann Jörgensen, 41 Jahre alt; am 25. Januar 1878 observiert. Sieben Jahre alt hatte er sein rechtes Auge dadurch verloren, daß er sich mit einem Messer in dasselbe gestochen hatte. Drei Monate bevor er zu mir kam, fiel er eines Tages von seinem Wagen herab und stieß sich dabei heftig auf Margo supraorbitalis sin., wo jetzt eine frische Narbe zu sehen war. Er sah am selben Tage noch ebensogut wie früher; beim Erwachen am nächsten Tage aber war er komplett blind.

Ophthalmoskopisch waren alle Retinalgefäße sehr dünn, besonders die Arterien, die im umgekehrten Bilde fast unsichtbar waren. Optikus weiß wie in reiner Atrophie. Die Pupille groß, für Licht immobil.

13. Landmann Fodstad, 39 Jahre alt, konsultierte mich am 12. Februar 1880. Vier Wochen vorher hatte er auf den linken Canthus extern. einen kräftigen Schlag bekommen, und hatte dabei Flimmern vor den Augen gehabt. Er sah jedoch gut bis zum Abend desselben Tages, als sich ein leichter Nebel vor das Auge

[1] Der Fall Lebers ist auch insofern interessant, als, nach der Beschreibung zu urteilen, ein Krampf des Abductors vorgelegen hat.

ROYAL LONDON OPHTHALMIC HOSPITAL

legte, so daß er bei der Lampe nur mit Schwierigkeit lesen konnte. Acht Tage später nahm die Sehkraft ab, und seitdem hat sich das Gesicht immer mehr verschlechtert. Als Kind lädierte er sein rechtes Auge und hat seitdem immer schlecht damit gesehen. Auf diesem Auge ist eine Narbe auf der Cornea samt geringem sekundären Katarakt vorhanden. *V* mit + 11 *D* $^{5}/_{30}$. — *C* normal. — Am linken Auge ophthalmoskopisch zahlreiche Blutextravasate nebst gelblichen Exsudaten. Die Grenzen des Optikus verwischt. Die Venen dunkel, aber nicht erweitert. Die Arterien sehr dünn; ein Retinalgefäß zeigt sich wie ein feiner, bläulicher Strich auf dem l. Optikus. *V* zählt Finger in 0·1 m. Es ist ein großes, zentrales Skotom vorhanden.

Nach drei Tagen reiste der Patient nach Hause. Am 7. April desselben Jahres kam er wieder zu mir; ich sah dann ein großes weißliches Exsudat um den Optikus und den hinteren Augenpol. Darüber schienen einzelne bläulich-weiße Stränge zu liegen. *T* hatte bedeutend zugenommen. Er hatte Schmerzen um das Auge herum und in demselben; die Schmerzen nahmen später zu. Der Patient ging dann nach dem Reichshospital, wo das Auge enukleiert wurde. Durch ein Versehen wurde es leider nicht zur Untersuchung aufbewahrt.

14. Fredrik Nilsen, 10 Jahre alt, wurde am 24. Januar 1888 in meine Sprechstunde gebracht. Acht Tage vorher hatte der Patient auf das linke Auge einen leichten Stoß bekommen, indem ihn einer seiner Kameraden gepufft und dabei mit einem Finger das Auge getroffen hatte. Der Stoß verursachte einen intensiven Schmerz, der jedoch nur von kurzer Dauer war. Zwei Tage nachher bemerkte er, daß er mit diesem Auge eine brennende Lampe nur wie durch einen dichten Nebel sah. Er war früher von einem erfahrenen Okulisten unter der Diagnose „Neuritis optica“ behandelt worden. Der Patient war immer gesund gewesen, und man konnte keinen Herzfehler nachweisen. Äußerlich nichts Abnormes, als daß die Pupille an der betreffenden Seite bedeutend vergrößert war.

Ophthalmoskopisch die Grenzen von Optikus ganz verwischt, die Venen stark erweitert und dunkel, die Arterien so dünn, daß

man sie bis an die Peripherie nicht verfolgen kann. Etwas aufwärts zwischen Optikus und Makula sieht man ein weiß-gelbliches, rundes Exsudat, an Größe ungefähr wie die Hälfte des Optikus. Der obere Rand des Exsudats wird von einem schmalen Blutextravasat umgeben. Eine sehr dünne Arterie geht bis an das

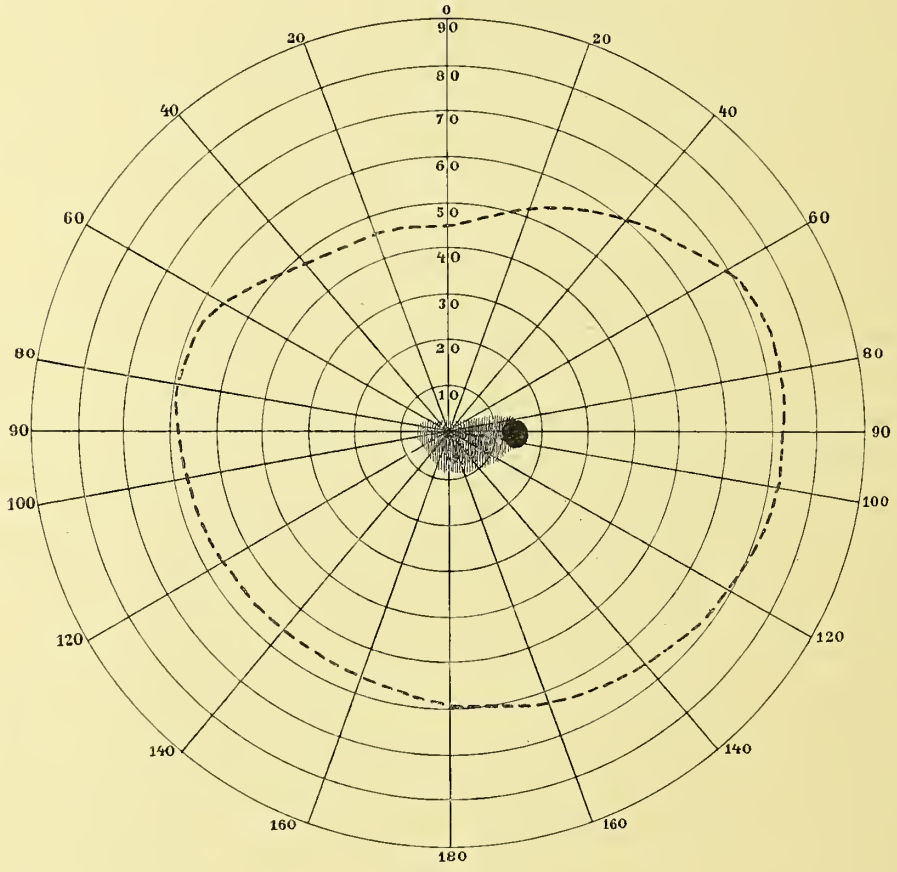

Figur 6.
Heiterer Tag.

Exsudat, läßt sich aber nicht weiter verfolgen. Der Augenboden erscheint leicht verschleiert. *V* l. A. $^1/_{60}$, r. A. $^4/_5$. Sehfeld wie Fig. 6. — *T* an der linken Seite herabgesetzt.

Das Exsudat wurde später weißer. *T* des linken Auges stieg bis auf die Norm. Die Arterien begannen an Dicke zuzunehmen, und die Pupille wurde ebenso eng wie auf dem gesunden Auge.

Am 28. November war das ophthalmoskopische Bild wie auf Tafel 15 und $V\ ^{1}/_{25}$. Dasselbe nahm später stetig zu, während das Sehfeld sich erweiterte. Mitte März war $V\ ^{5}/_{6}$ und das Sehfeld von normaler Ausdehnung. Man sah jedoch auf dem Reflexstreifen der Arterien zahlreiche runde, weiße Punkte, wie solche

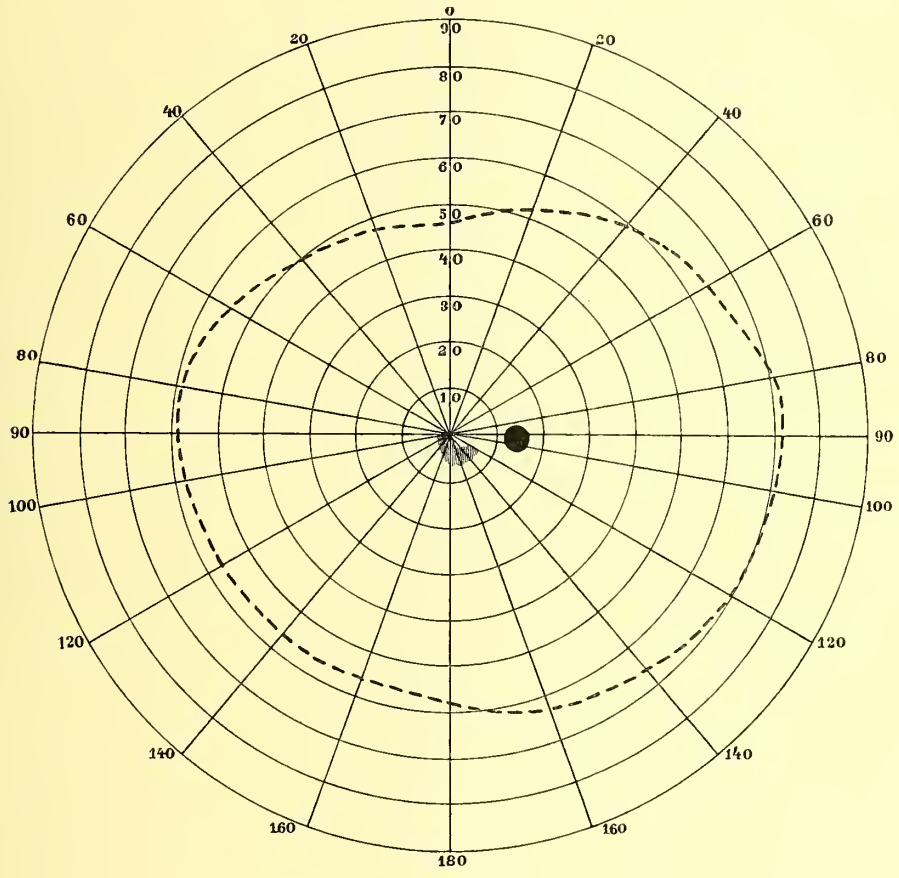

Figur 7.
Heiterer Tag.

auch an den von der Makula ausgehenden Venen vorkamen. Arteria inferioris war noch schmäler als die obere Hauptarterie. Als der Patient darauf im Juli zum letztenmal untersucht wurde, sah man zwischen den Optikusbündeln ganz kleine helle Punkte.

15. Mons Andersen, Steinmetz, 30 Jahre alt, kam zu mir am 10. Januar 1891. Sechs Wochen vorher hatte er auf das linke

Auge durch einen Steinsplitter einen Stoß bekommen. Zwei Tage danach merkte er, daß er nur schlecht damit sah. Er konnte jetzt seine Arbeit nicht mehr befriedigend ausführen; eine runde Säule haute er z. B. oval. Als er zu mir kam, war die Pupille des l. A. größer als die des rechten, sie reagierte indessen gut auf Licht-

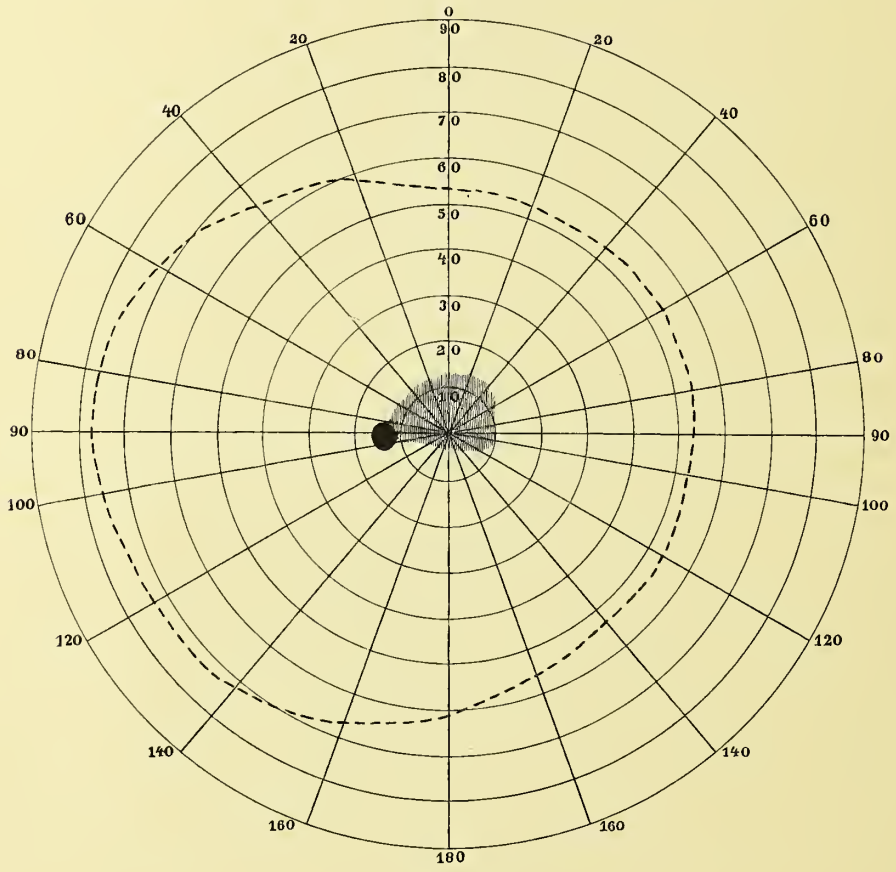

Figur 8.

eindrücke, direkt wie konsensuell, auch bei akkommodativen Bewegungen.

Ophthalmoskopisch siehe Tafel 16. (Beide makuläre Zweige sind dünn, insbesondere der untere; der obere jedoch ist von dunklerer Farbe, und seine Wände erscheinen auf dem Optikus deutlicher als die des unteren.) V l. A. Finger in 0·5 m, r. A. normal. — Sehfeld wie Fig. 8.

Schon ein paar Tage danach war *V* bis auf $^4/_{20}$ gestiegen. Der Patient verließ darauf die Stadt und hat sich später nicht wieder eingefunden.

16. Frau Marie Myhre, 34 Jahre alt, wurde am 14. Oktober 1893 zum erstenmal untersucht. Zehn Tage vorher hatte ihr elf-

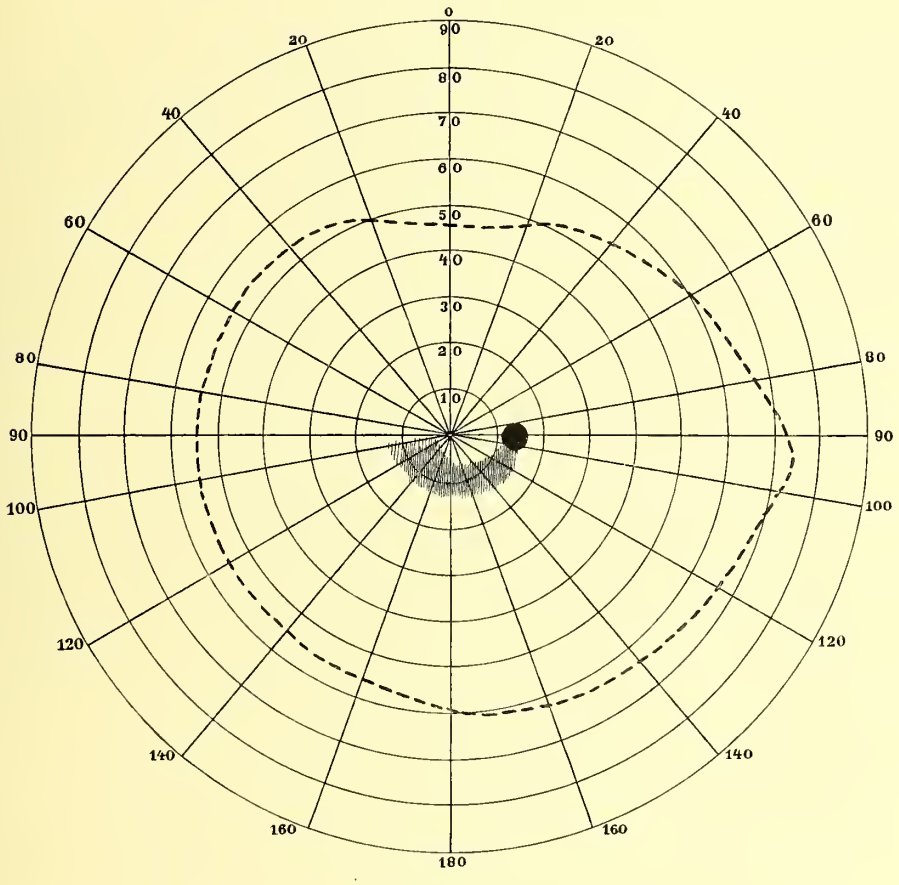

Figur 9.
Heiterer Tag.

jähriger Sohn sie mit dem Ellbogen auf oder in der Nähe des rechten Auges gestoßen. Ein paar Tage später sah sie plötzlich „etwas wie einen Aschenregen“ vor ihrem rechten Auge. Seit der Zeit hat sie nur schlecht damit sehen können, und die Gegenstände haben eine bräunliche Farbe bekommen, besonders wenn das linke Auge zugedrückt wurde. Patientin ist schon seit lange sehr nervös.

Als Kind litt sie eine Zeitlang an der Gicht. Am Herzen nichts Abnormes.

Ophthalmoskopisch siehe Tafel 17. (Den Boden des Koloboms sieht man am besten mit Okular — 5 D., den übrigen Augenboden ohne Okular. Die obere Hauptarterie sah dünner aus als die untere, und im Gebiete derselben hat Retina ein Aussehen, das an eine dünne, wellenförmig gekräuselte Glasmembrane erinnert.[1]) V r. A. $^5/_{40}$, $C\,^1/_{18}$; l. A. V und C normal. Sehfeld wie Fig. 9.

Vier Tage später war das eigentümliche Aussehen der Retina verschwunden. Innerhalb des Skotoms erschien ein graues Objekt grünlich (1 qcm desselben grau wie in meinen chromatoptrischen Tabellen). Ein abwärtsgehender Zweig der oberen Hauptarterie, dicht am Optikus entspringend, war jetzt zum Vorschein gekommen. — $V\,^5/_{20}$, $C\,^1/_6$ für gelb, für die übrigen Farben $^1/_3$. Am 3. November $V\,^5/_{15}$. Die Patientin weiß nicht genau, ob sie je besser damit gesehen hat. Ophthalmoskopisch jetzt nichts Abnormes, das Kolobom ausgenommen.

Ich sah die Patientin vier Jahre nachher. Sie hatte immer noch einen schwachen grünlichen Schimmer vor dem rechten Auge.

17. O. Gladheim, 22 Jahre alt, stellte sich am 24. Mai 1894 bei mir ein. Zwölf Tage vorher hatte er mit einem Stock einen heftigen Stoß gegen den oberen Orbitalrand bekommen. Spuren danach sind noch in der Nähe der nasalen Partie sichtbar. Er sah zunächst mit dem Auge ebenso gut wie vorher. Als er aber am nächsten Morgen erwachte, kam ihm alles „wie in Dampf gehüllt" vor, wenn er das linke Auge zumachte.

Der Patient ist seines Wissens nie krank gewesen; am Herzen nichts Abnormes zu entdecken; der Urin normal. Ophthalmoskopisch Optikus blcich. Sämtliche Arterien bis auf die temporalen Zweige auffallend dünn. V l. A. $^5/_5$, r. A. zählt Finger auswärts im Sehfeld in 10—12″ Abstand. Unterscheidet farbige Gläser, die vor

[1] Etwas Ähnliches habe ich im Anfangsstadium der Retinalablösung mehrmals vorgefunden.

das Auge gehalten werden, rosa jedoch nur schwierig. Sehfeld wie Fig. 10.

Nach Massage vielleicht etwas Besserung. Nach Eserineinträufelung trat in einigen Minuten eine entschiedene Besserung ein, so daß er mit Sicherheit das runde weiße Objekt von 3 mm Durch-

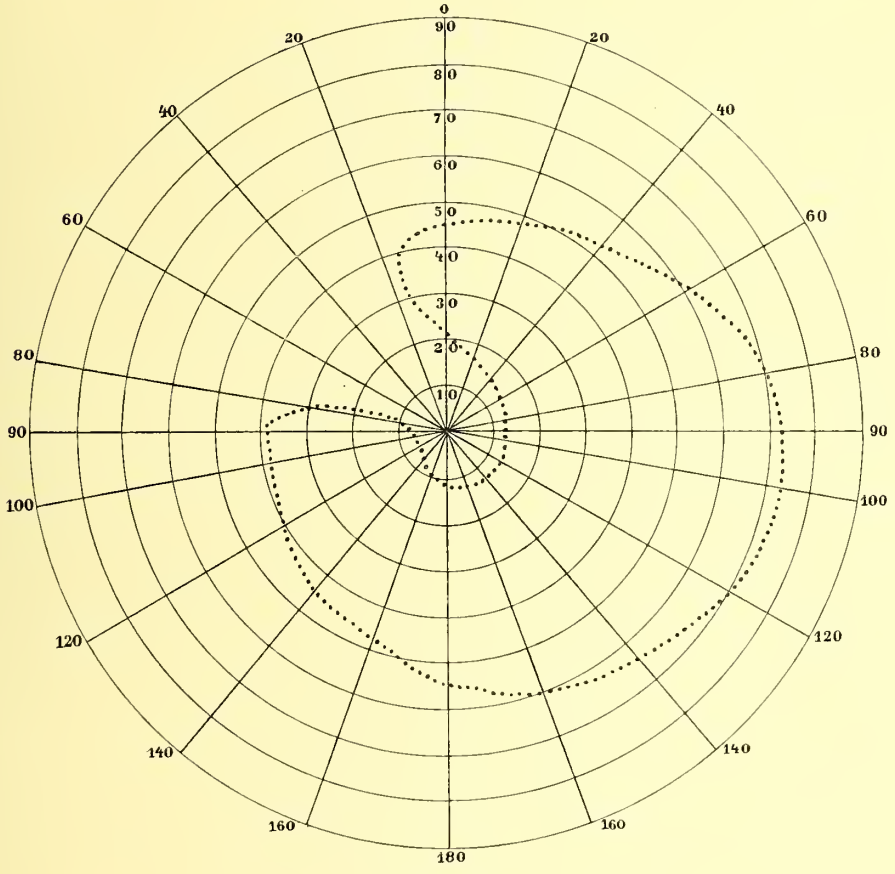

Figur 10.

messer unterscheiden konnte, das zur Fixation an dem Umdrehungszapfen des Perimeters angebracht war. Er hatte dies früher nicht gekonnt. *V* drei Tage später Finger auf 1 m. — Nach Inhalation von Amylnitrat *V* $^{1}/_{18}$. — Am 26. Mai und 3. Juni wurde das Sehfeld wieder aufgenommen (siehe Fig. 11). Er war zu der Zeit von Photophobie geplagt. *V* von Anfang Juni bis auf $^{5}/_{30}$ gestiegen. Einen Monat später *V* $^{4}/_{9}$. — *C* für rot-grün $^{1}/_{18}$, für

blau $^1/_{14}$ und für gelb $^1/_{11}$. Die Arterien waren immer noch viel schmäler als auf dem anderen Auge.

Der Patient wurde ein Jahr später untersucht. *V* dann $^5/_5$. Ihm scheint es jedoch, daß er nicht so gut wie früher sieht, wenn er auf die Scheibe schießt. Ophthalmoskopisch nichts Abnormes.

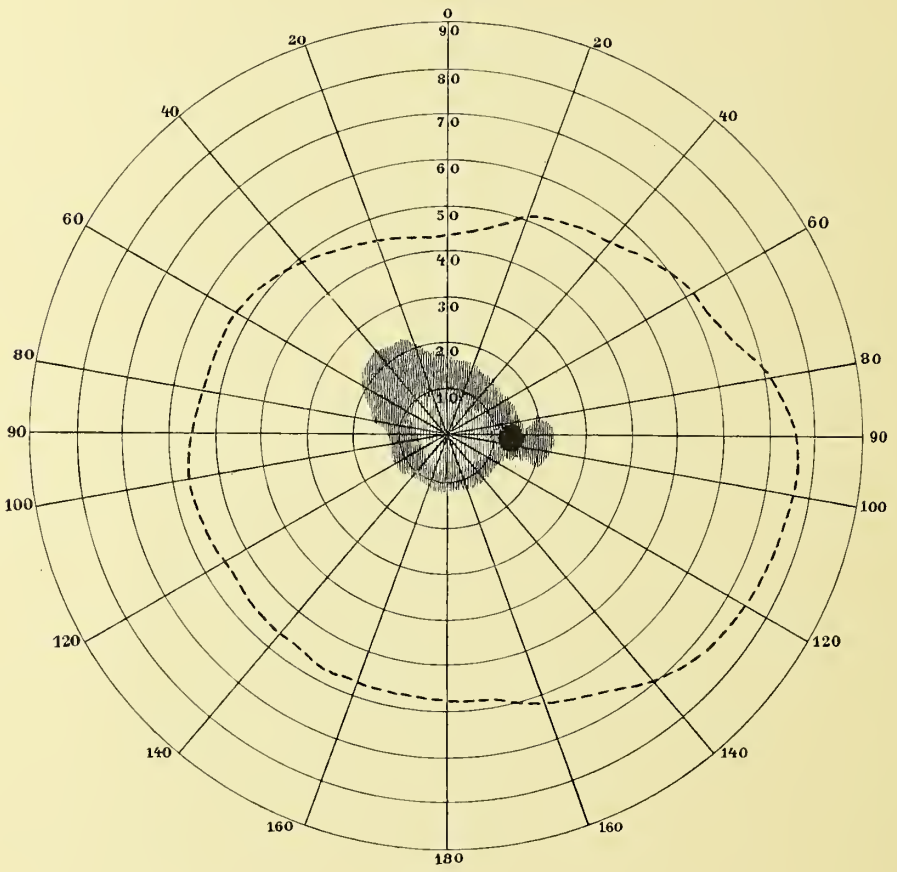

Figur 11.

18. Julius Gulbrandsen, 45 Jahre alt, wurde am 2. Februar 1899 untersucht. 14 Tage vorher war er auf einer steinernen Treppe ausgeglitten und hatte dabei auf den linken Backenknochen und auf den Canthus externus einen heftigen Stoß bekommen. Man sah nach der Kontusion eine ca. 1 cm lange Narbe. Ein paar Tage später bemerkte er, daß eine Wolke vor das Auge

gekommen war, und außerdem, daß er die Gegenstände, die im Sehfeld an der rechten Seite abwärts lagen, nicht sehen konnte.

Ophthalmoskopisch erscheint die Optikusscheibe bleich; die Arterien schmal und dabei an mehreren Stellen stark kontrahiert.

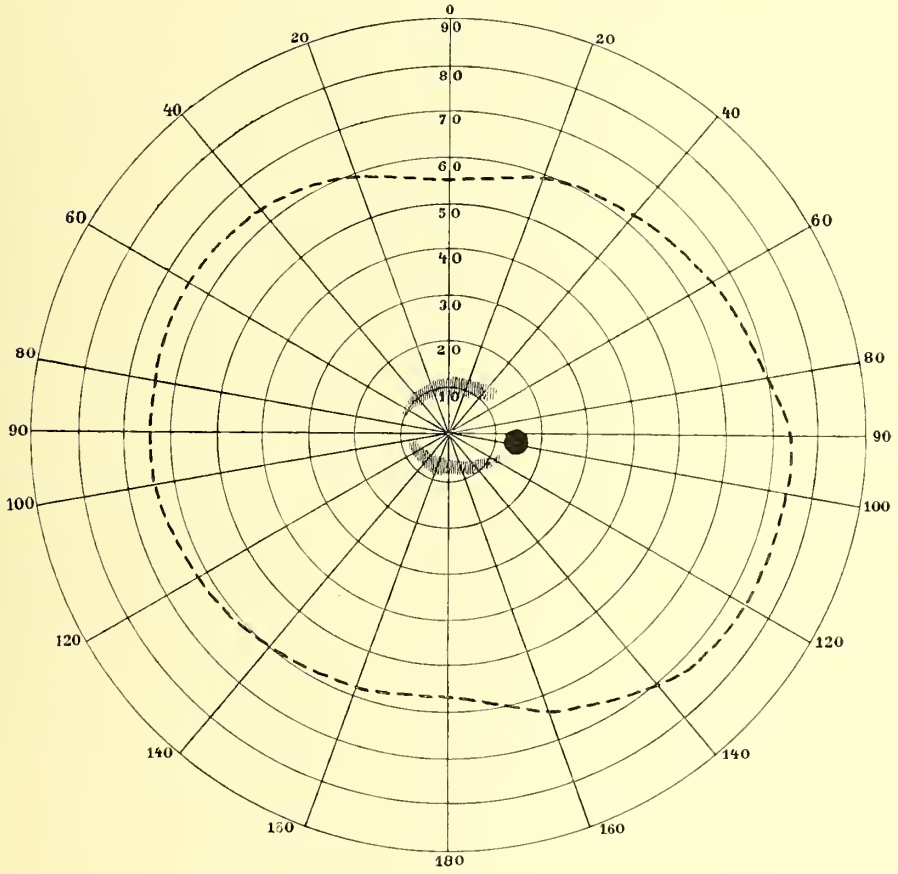

Figur 12.
Regen.

Die kontrahierten Partien gehen fusiform in die mehr erweiterten über. Auch die Venen erscheinen schmäler als normal. — Beim rechten Auge nichts Abnormes. *T* hat an der kranken Seite vielleicht etwas zugenommen. *V* r. A. normal, l. A. $^{5}/_{30}$. — *C* unterscheidet korrekt die vier physiologischen Hauptfarben, wenn man Flächen von 100 qcm verwendet und in 1′ Entfernung hält. Seh-

feld wie Fig. 12. Als ich den Patienten zuletzt sah, war V bis auf $^5/_{50}$ gesunken.

Alle diese sieben Patienten konnten, unmittelbar nachdem sie dem äußeren Unfall ausgesetzt gewesen waren, mit dem Auge der lädierten Seite gleich gut sehen. Erst nach $^1/_2$ bis 2 Tagen stellte sich eine Schwächung der Sehkraft ein. Ophthalmoskopisch fanden sich bei allen entweder sämtliche oder einzelne Arterienzweige mehr oder weniger stark kontrahiert. Bei einem war die Kontraktion knotig. Bei keinem dieser Patienten wurden Herzfehler oder andere organische Leiden nachgewiesen.

Daß die Einwirkung äußerer Gewalt die primäre Ursache des Augenleidens gewesen ist, scheint mir unzweifelhaft zu sein. Daß das Augenleiden bei sämtlichen als eine traumatische Reflexneurose betrachtet werden muß, halte ich für sicher, jedenfalls was die fünf Patienten betrifft. In den beiden zuerst referierten Fällen wurde jedoch die Art der Krankheit anfänglich nicht erkannt.

Höchst wahrscheinlich müssen folgende Fälle zur selben Kategorie gerechnet werden.

19. Amalie Hansen, 30 Jahre alt, wurde mir am 6. November 1899 von Dr. Conradi gütigst zur Observation geschickt. Drei Monate vorher hatte die Patientin über den linken Supraorbitalrand, wo man noch eine große Narbe sieht, mit einem eisernen Haken einen heftigen Stoß bekommen. Sie konnte am selben Tage noch wie früher mit dem Auge sehen. Am folgenden Tage waren die Umgebungen des Auges so stark angeschwollen, daß sie nicht imstande war, das Augenlid zu heben. Die Geschwulst blieb ungefähr einen Monat unverändert, und als sie dann das Auge wieder aufmachen konnte, entdeckte sie, daß sie auf demselben blind geworden war. Die linke Pupille war bedeutend erweitert; reagierte nicht auf direktes Licht, konsensuell dagegen gut, wie auch bei akkommodativen Bewegungen.

Ophthalmoskopisch nur eine Andeutung zu Retinalgefäßen sichtbar. Die Optikusscheibe weißlich und die obere Hälfte derselben durch Pigment gedeckt. Der hintere Augenpol ist durch eine blauweiße Belegung gedeckt, die aus einem Netz von Streifen besteht.

Die Streifen sind in der Nähe vom Optikus am dichtesten, während sie ca. 30° gegen die Peripherie hinaus mehr isoliert hervortreten. Außerhalb dieser Partie erscheint der Augenboden gleichmäßig rot ohne Gefäße. Bulbus nach allen Richtungen frei beweglich.

Bei fünf von diesen acht Patienten war der Supraorbitalrand lädiert worden. Die Beobachtungen der Alten, nach denen Läsionen in dieser Region am häufigsten zu Leiden im Gesichtsorgane Veranlassung geben, werden dadurch bestätigt.

Außer bei den Genannten habe ich bei noch einem Patienten gesehen, wie sich Kontraktionen der Retinalarterien nach einem Stoß in den Umgebungen des Auges entwickelten. Da das Augenleiden bei diesem Patienten erst acht Tage nach der Läsion bemerkt wurde, erscheint es jedoch zweifelhaft, ob der Fall in dieselbe Klasse wie die vorhergehenden gestellt werden kann.

20. Elise Haugstien, 59 Jahre alt, stellte sich am 27. Januar 1886 bei mir ein. Vier Wochen vorher hatte sie sich auf den unteren Orbitalrand der rechten Seite heftig gestoßen, als sie sich in einem dunklen Raume gegen einen hervorstehenden Beilschaft beugte. Das Auge selbst wurde nicht getroffen. Das Gesicht war bis vor zwei Tagen gut; es kam ihr aber dann vor, als sie auf der Straße ging, als ob es vor ihrem rechten Auge „mit Federdaunen zu regnen anfing".

Gelbe und blaue Flecken sind noch am unteren Orbitalrand und an der rechten Backe sichtbar. Außen ist am Auge nichts Abnormes zu sehen, als daß die Pupille des rechten Auges größer ist als die des linken. *T* normal. Erster Herzlaut protrahiert; keine Vergrößerung der Herzdämpfung.

Ophthalmoskopisch siehe Tafel 18. *V* zählt Finger in einer kleinen Partie des Sehfeldes zwischen dem blinden Fleck und der Makula. Zwei Tage später hatte sich die untere auswärtsgehende Hauptarterie bedeutend erweitert, während die kontrahierte Partie der Art. nasal. sup. sich bedeutend verkürzt hatte. Siehe Tafel 19.

V wie früher.

Als sie sich zwei Monate später zur Observation einstellte, war der Optikus blaß geworden. Sonst keine Veränderung.

Noch zweifelhafter ist es, ob folgender Fall als Reflexneurose betrachtet werden kann, oder ob er nicht eher als die Folge einer Phlebitis gedeutet werden muß, die sich von der lädierten Partie bis zu den Gefäßen des Auges verpflanzt hatte.

21. Carl Moen wurde am 22. Juni 1894 untersucht. Kurz vor Weihnachten hatte er auf die Stirn einen heftigen Stoß bekommen, indem er gegen einen Nagel lief. Er konnte 8—12 Tage danach mit dem Auge wie vorher sehen. Dann begann aber *V* abzunehmen. Während der letzten 14 Tage hatte er Schmerzen im Auge gehabt. Sonst ist der Patient immer gesund gewesen. Kein Herzfehler.

Ca. 1.5 m über der rechten Augenbraue sieht man eine frische Narbe. Das rechte Auge injiziert; Iris gelblich mißfärbt; in der Nähe des Pupillarrandes aufwärts ist ein blutroter Halbmond sichtbar. Ophthalmoskopisch eine leichte Verdunklung der brechenden Medien. Die unten liegenden Retinalvenen erscheinen bedeutend dunkler als die übrigen. Weit gegen die Peripherie hinaus sieht man unten eine große Partie, wo das Pigment destruiert ist. Die gröberen Vasa verticosa sind hier von Pigmentanhäufungen umgeben. *V* r. A. $^1/_{30}$, l. A. $^5/_6$. Sehfeld wie Fig. 13. *T* hat auf dem rechten Auge wenig abgenommen.

Vier Monate später stellte sich der Patient wieder zur Untersuchung ein. *T* war dann noch weiter herabgesetzt, und der Bulbus erschien nach den vier M. recti. abgeplattet. Ophthalmoskopisch Optikus stark injiziert. Am unteren Rande desselben ein kleines Blutextravasat. An mehreren Stellen hellrote Flecken, die teilweise von Pigment gerändert sind.

Auch beim folgenden Patienten war wahrscheinlich die Chorioidea affiziert, da eine ausgebreitete Verdunklung des Corpus vitreum zu sehen war. Man muß indessen annehmen, daß in diesem Falle die Augenaffektion durch eine traumatische Neurose verursacht worden war, da dieselbe kurz nach dem Stoß eintrat.

22. Kirsti Mallisaeter, 30 Jahre alt, wurde mir am 16. Februar 1900 durch Dr. Stören zur Untersuchung gütigst geschickt. Die Patientin erzählt, daß sie in den letzten 4—5 Jahren nervös gewesen

sei; besonders unruhig fühlt sie sich bisweilen, wenn sie erschreckt worden ist. Vor sechs Wochen bekam sie auf das linke Auge einen Schlag mit einem Tauende. Der Schlag war nicht besonders schmerzhaft, und sie sah zwei Tage danach mit dem Auge ebenso

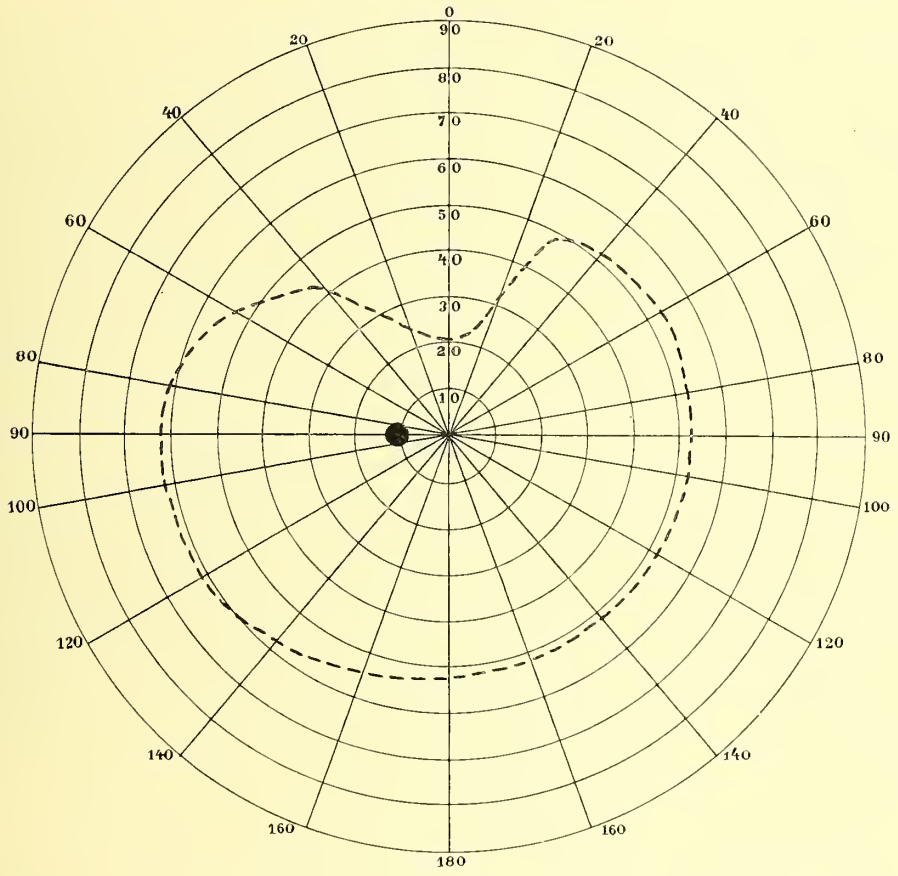

Figur 13.
Heiterer Tag.

gut wie vorher. Dann bemerkte sie aber vor demselben schwarze Flecken, und *V* nahm schnell ab.

Ophthalmoskopisch so dichte Verdunkelung von Corp. vitr., daß man keine Details sehen kann. In demselben sieht man außerdem große dunkelpunktierte Flocken sich langsam bewegen, wenn die Patientin nach verschiedenen Richtungen blickt. Die Pupille war durch Atropin erweitert worden. —

Leider hinderte hier die Verdunkelung die Untersuchung, und die Patientin wurde nur einmal gesehen, weshalb die Diagnose nicht verifiziert werden konnte.

Wie oben erwähnt, glaube ich, daß man in den acht zuerst referierten Fällen kein anderes Moment als eine durch Trauma verursachte vasomotorische Störung als Ursache des Augenleidens annehmen kann. Das ganze Krankheitsbild läßt sich dadurch zwanglos erklären. Ich sehe nicht ein, wie sich gegen diese Diagnose eine begründete Einwendung machen ließe. Ich verstehe auch nicht, wie bei diesen acht Fällen eine anatomische Untersuchung der Gefäße des Auges die Diagnose hätte korrigieren können. Ebensowenig glaube ich, daß hier experimentelle Untersuchungen notwendig wären, um dieselbe zu bestätigen. Wir können auch nicht erwarten, daß solche zum Ziel führen sollen, da diese Leiden im Verhältnisse zu den zahlreichen Quetschungen nur selten vorkommen. Die klinische Untersuchung muß hier für die Diagnose die bestimmende sein. Die Autopsie mag dagegen von Bedeutung sein, insofern als man durch sie diejenigen Momente ausfindig machen kann, die die bleibenden Verengerungen bedingen, welche — wie die ophthalmoskopische Untersuchung beweist — nicht selten entstehen, wo Krämpfe vorausgegangen sind.

* * *

Meines Wissens ist Raehlmann (im Jahre 1889) der erste gewesen, der die Retinalgefäße mikroskopisch untersucht hat, wenn diese intra vitam stückenweise kontrahiert erschienen. Es dürfte von Interesse sein, einen kurzen Auszug des von ihm zuerst beschriebenen Falles hier zu geben.

Die Patientin, eine 33jährige Frau, war nach einer Blutung post partum plötzlich blind geworden, neun Wochen bevor sie zu Raehlmann zur Untersuchung kam. Sie starb fünf Tage nach ihrer Aufnahme in die Augenklinik. Bei Lebzeiten fanden sich die Hauptarterien stückenweise kontrahiert. Die zusammengezogenen Partien

gingen, soweit man nach der beigefügten Zeichnung urteilen kann, fusiform in die angrenzenden Teile von normalem Lumen über.

Bei der Obduktion wurden chronische parenchymatöse Nephritis, Hypertrophie des Herzens, eine diffuse Arteriosklerose der großen Gefäße vorgefunden und als Todesursache Gehirnödem festgestellt. An den kontrahierten Partien waren die Retinalarterien beinahe vollständig obliteriert, „durch eine besonders lokalisierte Wucherung der Wand, welche sich auf eine ganz kurze Gefäßstrecke beschränkte". Die Neubildung war von endarteritischer Art. In der abwärtsgehenden Hauptarterie, an der Stelle, wo sich dieselbe auf dem Optikus in zwei Zweige teilt, hatte diese Schwellung der Intima einen ganz eigenen Charakter, indem sie sich auf den Teil der Wand beschränkte, der von der Teilung bei der Gefäßpforte bis zur Teilung in zwei Zweige reichte. Das Lumen war hier beinahe ganz gefüllt.[1]

Die Geschwulstmasse bestand „gänzlich aus großen, runden, gegeneinander leicht polygonal abgeplatteten Zellen" mit deutlichen runden Kernen und granuliertem Protoplasma. Die Zellen lagen dicht aneinander, und nur bei starker Vergrößerung entdeckte man eine fibrilläre Zwischensubstanz, die mit den neugebildeten Ablagerungen auf Intima zusammenhing und denselben entsprang. Außerdem war das Lumen sämtlicher Arterienzweige verengt, wie auch das des Stammes kurz nach seinem Eintritt in den Optikus.

Nach Raehlmann sollten die vorgefundenen Veränderungen auf Arteriosklerose beruhen. Auch in mehreren anderen Fällen hat Raehlmann deutliche Zeichen einer Arteriensklerose konstatiert, wo er ophthalmoskopische Veränderungen der Gefäße vorgefunden hat (mit Optikus-Hyperämie vereint).[2]

---

[1] Eine ähnliche Veränderung in der Art. retinalis gleich hinter dem Bulbus wurde im Jahre 1874 unter der Diagnose „Embolie" von Priestley Smith beschrieben.

[2] Dies ist auch von anderen konstatiert worden, so z. B. von Samelsohn schon zu Anfang der 70er Jahre.

Was die Ursache der lokalen Verengerungen der Retinalgefäße betrifft, stellt Raehlmann einige hypothetische Betrachtungen an, deren Berechtigung ziemlich zweifelhaft sein dürfte.

Mir kommt es nicht unwahrscheinlich vor, daß die primäre Ursache der zirkumskripten Kontraktionen bei dem von Raehlmann zuerst beschriebenen Falle ein Gefäßkrampf gewesen ist, der sich der Sklerose wegen nicht ausgeglichen hat. Später mag sich an den verengten Stellen sekundär eine Hypertrophie der Intima entwickelt haben. Daß ein Gefäßleiden nicht in allen Fällen solchen Verengerungen zugrunde liegt, kann mit Hilfe des Augenspiegels konstatiert werden, besonders in den Fällen, wo das Leiden reflektorisch durch Quetschung der Trigeminuszweige entstanden ist. Man sieht nämlich gar nicht selten, daß die Verengerungen verschwinden, und daß sich die Gefäße wieder zu ihrem normalen Lumen erweitern. Insofern hat die klinische Beobachtung einen ganz interessanten Beitrag zu einer richtigeren Auffassung der Verhältnisse geliefert.

Man könnte, was die vasomotorischen Reflexneurosen betrifft, einwenden, daß, wenn diese in der Retina so häufig vorkommen, man auch erwarten müßte, daß andere Teile des Auges davon angegriffen werden könnten.

Wenn ich nach eigenen Erfahrungen urteilen soll, scheint es mir, als würden die Retinalgefäße am häufigsten davon getroffen, aber auch andere Teile des Auges können, nach Einwirkung äußerer Gewalt auf den Augenzweig des Trigeminus, leiden.

Selbstverständlich wird es hier nicht zu präzisieren leicht sein, worauf die Krankheit eigentlich beruht. Die Symptome werden verschieden sein, je nach der Beschaffenheit derjenigen Gewebeteile, deren Ernährung unter der Angioneurose leiden muß. Werden z. B. die kurzen Ciliarzweige getroffen, dann müssen wir gleiche Symptome finden, wie sie nach Unterbindung der Ciliargefäße vorkommen. Werden die langen Ciliargefäße getroffen, dann sollten die Symptome die wie die bei parenchymatösem Keratitis sein. In keinem dieser Fälle können wir die Gefäßveränderungen direkt beobachten, daher fallen, strikt genommen,

diese Fälle außerhalb des Gebietes, in dessen Grenzen wir uns hier bewegen wollen. Insofern triftige Gründe vorhanden sind, sie als traumatische Neurosen — auf Gefäßkrampf beruhend — aufzufassen, und weil sie als solche dazu beitragen können, den behandelten Gegenstand zu beleuchten, habe ich geglaubt, sie kurz erwähnen zu sollen.

Der auf Seite 48 (im Journal Nr. 21) erwähnte Fall muß meiner Meinung nach als ein Leiden in den hinteren Ciliargefäßen aufgefaßt werden, das durch Reflexkrampf hervorgerufen worden ist.

Folgende Krankheitsgeschichte dürfte zeigen, wie sich das Krankheitsbild gestaltet, wenn hauptsächlich die vorderen Ciliargefäße affiziert sind.

23. Frida J . . ., 11 Jahre alt, wurde am 23. Oktober 1893 in meine Sprechstunde gebracht. Ihre Mutter berichtet, daß die Patientin im Alter von fünf Jahren den Kopf, als sie eine Treppe hinunterfiel, heftig aufgeschlagen hat. Sie lag mehrere Stunden bewußtlos, und war noch ein Jahr danach sehr „nervös". Sie ist sonst gesund gewesen und hat nie an einer Augenkrankheit gelitten. Sie sieht kräftig und gesund aus. Vor acht Tagen bekam sie auf das linke Auge einen leichten Stoß, als sie sich über eine Nähmaschine beugte. Der Schmerz war unbedeutend und ließ schnell nach. Ein paar Tage danach bemerkte sie, daß sie weniger gut sah.

Am linken Auge bei der Untersuchung nach mäßiger pericornealer Injektion: Die ganze Oberfläche der Cornea uneben, wie mit einer stumpfen Nadel punktiert; außerdem tieferliegende, matte Flecke über die ganze Hornhaut zerstreut. Am rechten Auge derselbe Prozeß, jedoch weniger entwickelt.

Während der ersten zwei Monate nahm die Verdunkelung an beiden Seiten zu und es entwickelte sich ein tiefer Pannus, so daß die Cornea stellenweise eine lachsrote Farbe annahm. *V* fiel, so daß sie sich nicht messen ließ. Das Bild glich vollständig demjenigen, das man bei parenchymatösem Keratitis findet, bei Individuen, welche an hereditärer Syphilis leiden. Der Vater, den ich persönlich kannte, behauptete, nie Syphilis gehabt zu haben, und an der Patientin

waren auch keine sonstigen Zeichen zu bemerken, die dafür gesprochen hätten, ebensowenig wie bei ihren älteren oder jüngeren Geschwistern. —

Nach vier Monaten fing der Zustand an, sich zu bessern. Erst nach acht Monaten war *V* ungefähr wie vor der Augenkrankheit, nämlich $^5/_6$.

Ohne Zweifel kommen traumatische Reflexneurosen auch in den Adnexa des Auges vor. Im Jahre 1895 beobachtete ich einen Fall, den ich für eine solche hielt. Der Patient, ein 56jähriger Mann, dessen Gesundheit immer gut gewesen war, bekam, als er sich bückte, durch eine abgerundete Tischkante einen ganz leichten Stoß über den rechten Supraorbitalrand. Der Stoß verursachte fast keine Schmerzen. Als er sich am folgenden Tage bei mir einstellte, war die Haut an den beiden oberen Augenlidern blutgerötet.

Vasomotorische Leiden habe ich auch nach Einwirkung von Kälte momentan entstehen sehen. Ein hiesiger Arzt verträgt es nicht, daß ihm kaltes Wasser an den Hinterkopf und den Nacken appliziert wird, weil dann längs des Sulcus nasolabialis an beiden Seiten sofort Ecchymosen hervorgerufen werden. Er observierte dies zum erstenmal vor 22 Jahren, nachdem er ein Sturzbad genommen hatte, wobei er eine Zeitlang eine bedeutende Wassermenge auf den Nacken hatte einwirken lassen.

In solchen Fällen muß man annehmen, daß ein Bersten der Kapillargefäße stattfindet.

Als ein prädisponierendes Moment zu Störungen innerhalb der arteriellen Zirkulation muß, soweit man nach dem unten angeführten Falle zu urteilen vermag, auch die Menstruation genannt werden. Daß diese zu präretinalen Blutungen Veranlassung geben kann, ist eine bekannte Sache. Man muß annehmen, daß solche Blutungen auf dem Bersten kleiner Retinalgefäße beruhen. Daß dabei in einzelnen Zweigen der Retinalgefäße Zirkulationsstörungen entstehen können, ohne daß es zu Blutungen kommt, ist meines Wissens noch nicht erwähnt worden. Zweifelsohne ist dies jedoch bei folgender Patientin der Fall gewesen.

24. Frl. X., 15 Jahre alt, die Tochter eines hiesigen Arztes, wurde am 16. Juni 1899 von dem letzteren zu mir geschickt wegen einer plötzlich entstandenen Sehschwäche am linken Auge. Die Patientin hat ab und zu an Scotoma scintillans gelitten, ist im übrigen

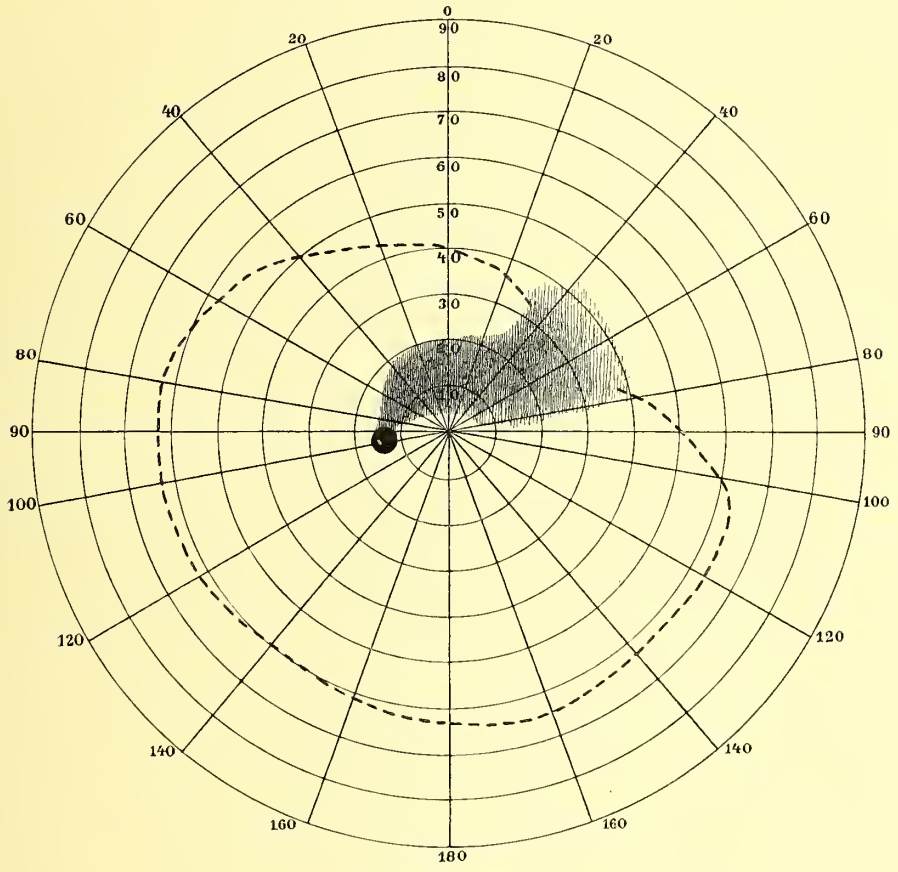

Figur 14.
Heiterer Tag.

aber gesund gewesen. Kein Herzfehler vorhanden; der Urin normal. Die Menstruation, welche mit 14 Jahren anfing, ist immer ziemlich profus gewesen; diesmal war sie jedoch spärlich. Kurz nachdem sie eingetreten war, merkte die Patientin, daß sie mit dem linken Auge nur halb sehen konnte. *L* hier nur $^5/_{15}$, r. A. $^5/_5$, Sehfeld wie Fig. 14.

Ophthalmoskopisch siehe Tafel 20. V stieg langsam, während gleichzeitig die graue Farbe im Gebiete der Art. macula inf. verschwand. Am 23. Juni war das Skotom aufwärts vermindert. Als ich sie Anfang Oktober desselben Jahres zum letztenmal sah, war $V\ ^5/_5$. — Skotom war immer noch vorhanden, wenngleich etwas schwächer. Die äußere Hälfte von Optikus bleich, die Art. mac. inf. haarfein.

ERGÄNZENDE BEMERKUNGEN

Im vorhergehenden habe ich versucht, eine Darstellung davon zu geben, was man aus der Untersuchung mit dem Augenspiegel, zusammengehalten mit der Krankengeschichte und der funktionellen Untersuchung, schließen kann. Aus den mitgeteilten Journalen und den ihnen beigefügten Schemata ergibt sich zum großen Teil die Symptomatologie und der Verlauf der Krankheiten. Da indessen der angeführten Journale nur wenige sind, werde ich im folgenden die gegebene Darstellung durch einige allgemeine Bemerkungen ergänzen, die auf Erfahrungen basiert sind, welche ich aus sämtlichen Fällen, die zu meiner Beobachtung gelangt sind, gesammelt habe.

Was die Pathogenese betrifft, so gibt selbstverständlich eine Examination des Allgemeinbefindens sowie des früheren Gesundheitszustandes des Patienten oft gute Auskünfte. Bei einer nicht geringen Anzahl von Fällen findet man jedoch die Ursache der vorhandenen Gefäßkrankheit nicht; es ist mir dies bei 18 meiner Patienten passiert. In den übrigen fanden sich bei 20 Herzfehler oder artheromatöse Gefäße; bei 11 mußte man annehmen, daß Kontusionen des Auges oder seiner Umgebungen das Augenleiden bewirkt hatte; 3 hatten an Malaria gelitten, 2 an Blutvergiftung; bei 2 entwickelte sich später Tabes; 1 bekam das Augenleiden nach Scarlatina; bei 9 Fällen waren die Auskünfte, die ich erhielt, weniger zuverlässig.

Beinahe alle plötzlich entstandenen Gesichtsstörungen sind in einer Zirkulationsstörung innerhalb des arteriellen Strömungsgebietes bedingt. Um aber eine bestimmte Diagnose stellen zu können, muß man eine ophthalmoskopische Untersuchung vornehmen. Findet man dabei nichts Auffallendes, dann muß man annehmen, daß die

Ursache der Zirkulationsstörung innerhalb des Zentralnervensystems liegt. Sind dagegen Veränderungen in den Retinalgefäßen zu sehen, kann man sicher sein, daß die Zirkulation innerhalb derselben eine Zeitlang gestockt hat.

Die mit dem Augenspiegel sichtbaren Veränderungen sind verschieden, je nachdem der Stamm der Arteria retinalis oder bloß einzelne Zweige derselben angegriffen sind.

Bei Verstopfung des Stammes sind bei frischen Fällen die sichtbaren Veränderungen nicht selten wenig hervortretend. Eine Verengerung des Lumens einzelner oder sämtlicher Arterien, während ihre Farbe bleicher erscheint und die Gefäßscheiden weniger hervortreten, mag zugleich mit Zeichen von Stasis in den Venen das einzige sein, was man sehen kann. Gewöhnlich sind jedoch die Symptome mehr auffällig; unter diesen sind die Veränderungen in der Macula lutea die konstantesten. Die der Fovea am nächsten liegenden Teile werden tief rot, während die Partie außerhalb derselben gewöhnlich eine blaugraue Farbe annimmt. Die Fovea selbst tritt am häufigsten wie eine kleine klare Perle hervor. Der Blutaustretungen findet man gewöhnlich nur wenige um Optikus und Zentrum herum. Häufiger sieht man die Venen von Blutstreifen umgeben, die gegen die Peripherie hinaus sich verwischen. Es beruht dies darauf, daß die Blutkörperchen durch die Gefäßwände hinausgesickert sind. Dabei sieht man sowohl in den Arterien wie in den Venen Blutzylinder mit größeren oder kleineren leeren Zwischenräumen sich bewegen, teils gegen das Zentrum, teils gegen die Peripherie hinaus.

Optikus erscheint, kurz nachdem die Zirkulationsstörung entstanden ist, gewöhnlich bleich; später kann derselbe injiziert werden und zugleich derartig anschwellen, daß Unerfahrene leicht glauben können, es liege ein „Neuroretinit“ vor.

Retinale Exsudate sind inkonstant. Sie sind, wo man sie vorfindet, immer klein, um Optikus und Reg. mac. herum gelegen. Sie kommen später als die Blutextravasate. Bei einem 80jährigen Patienten, der kürzlich unter meiner Behandlung war, fand ich vormittags, nachdem er an demselben Tage früh bemerkt hatte, daß er auf dem einen Auge blind geworden war — das andere war

seit mehreren Jahren, einer Iritis wegen, amblyopisch — einen Kranz von kleinen runden Hämorrhagien um die Makularregion und mehrere derselben um Optikus. Die Arterien waren so stark kontrahiert, daß nur die größten Zweige sichtbar waren. Der Patient hatte jedoch schon das Sehvermögen soweit wiederbekommen, daß er die Hand sehen konnte, wenn er sie vor dem Auge bewegte. Erst acht Tage später sah man einige schwache, bläuliche, runde Flecke in einer Partie, etwas größer als Optikus, liegen, auswärts vom letzteren. Sowohl die Blutextravasate wie die Exsudate hielten sich während der ersten zwei Monate unverändert. Unterdessen stieg V bis auf $^5/_{10}$. Erst nach fünf Monaten waren die Blutungen und die Exsudate verschwunden.

Falls die Hinderung der Blutzirkulation nicht gehoben wird, atrophieren die Gefäße und der Optikus. Der letztere tritt dann nach Verlauf einiger Wochen als eine glänzend weiße Scheibe mit scharfen Konturen hervor. Pigmentmazerationen findet man gewöhnlich nicht. In anderen Fällen kommen Neubildungen von Bindegewebe vor, besonders um den Optikus und den hinteren Augenpol herum. Man sieht dann entweder einzelne blauweiße Streifen oder ein Netz solcher, das die Grenzen der Optikusscheibe verdeckt. Die Neubildung von Bindegewebe hat sich in den von mir beobachteten Fällen nicht weiter hinaus gegen die Peripherie erstreckt als ungefähr 30^0—40^0. Bei einem solchen Falle war die obere Hälfte des Optikus von einer Pigmentanhäufung gedeckt (siehe S. 42, Journal Nr. 19).

Bei Astaffektionen sind die ophthalmoskopisch sichtbaren Veränderungen bei frischen Fällen mehr hervortretend. Man findet fast immer mehr oder weniger starke Blutungen. Solche fehlten bloß in ein paar der von mir observierten Fälle. Man sieht in der Regel sowohl fächerförmige Extravasate mit serraten Rändern, wie auch kleinere von runder Gestalt. Ebenso konstant finden sich retinale Exsudate von weißgelber Farbe, oft teilweise von Hämorrhagien gerändert. Kleinere Blutextravasate kann man auch auf den Exsudaten finden. Die Blutungen und die Exsudate sind in der Partie, wo die Blutzirkulation stockt, gewöhnlich so

reichlich, daß das am meisten pathognomische Zeichen, Veränderungen des Lumens der Gefäße, nicht sichtbar ist. — Wie bei Affektionen des Stammes treten die Blutungen gewöhnlich vor den Exsudaten auf. Wenn große Zweige angegriffen sind, bekommt die Retina im Gebiete der respektiven Gefäße bisweilen eine graulichе oder dunkle Farbe. (Tafel 9, 15, 20 und 21.) Später können Exsudate von blauweißer Farbe auftreten; nach einigen Tagen wird die Farbe mehr glänzend weiß, um danach wieder ins Gelbliche überzugehen.

Wie die Blutextravasate und die Exsudate verschwinden, fangen die angegriffenen Gefäße mit größerer Deutlichkeit hervorzutreten an. Solange die Zirkulation nicht völlig wiederhergestellt ist, sieht man sie wie dünne, rote Streifen von hellen, bläulichen Konturen umgeben, oder sie erscheinen in einer helleren Farbe als die übrigen Gefäße.

In zwei frischen Fällen habe ich Retina in der ganzen affizierten Partie ein Aussehen annehmen sehen, wie man es in den ersten Stadien einer Netzhautablösung vorfinden kann. Das Bild erinnerte an eine wellenförmig gekräuselte Glasmembrane (Tafel 19).

Wenn die Affektion eine Zeitlang gedauert hat, fangen sowohl die Blutextravasate wie die Exsudate an, sich zu verändern. Die Farbe der ersteren wird weniger lebhaft rot, zugleich aber dunkler. Darauf werden sie mehr graulich bleich, so daß sie heller als der ihnen umgebende Augenboden erscheinen können. Zugleich mit den Blutextravasaten verschwinden auch die Exsudate. Nachdem die Farbe von glänzendem Weiß ins Gelbliche sich verändert hat, geht sie später ins Grauliche über. Betrachtet man sie dann im aufrechten Bilde, erscheinen sie gewöhnlich schwarz punktiert. Einige Wochen später treten an oder in der Nähe der Stelle wo sie früher lagen, glänzend weiße Punkte oder kleine runde Flecke (Fett) auf. (Tafel 15 und 22.)

Bei Affektionen der Makulararästchen sieht man auch nicht selten nach Verlauf einiger Zeit einen dunklen Fleck im Zentrum. Dieser Fleck scheint besonders dann aufzutreten, wenn die Blutungen in dieser Region reichlich gewesen sind, weshalb es nahe liegt zu

vermuten, daß derselbe in einer gewissen Relation zu den letzteren steht. Im Anfang ist die Farbe des Fleckes dunkelbraun; später wird er ganz schwarz. Nach einigen Wochen treten helle, halbmondförmige Streifen oder konzentrische Ringe in dem Flecke auf. (Tafel 22.) Daß es sich bei solchen Fällen nicht immer um eine Destruktion der Retinalelemente handelt, erhellt daraus, daß V nach Verlauf einiger Zeit bedeutend zunehmen kann, ohne daß sich das Aussehen des Fleckes ändert. Bei einem Fall (Journal Nr. 12), wo der Durchmesser des Fleckes auf dem rechten Auge nur halb so groß war als der des Optikus, und auf dem linken nur ein Viertel davon, konnte der Patient, als er das erste Mal zur Observation kam, mit dem rechten Auge erst auf 0·5 m Finger zählen und mit dem linken Auge auf 1·0 m, und dennoch war V damals bedeutend besser, als sie früher gewesen war. Zwei Monate später war V auf $^4/_{30}$ und $^4/_{10}$ am rechten bezw. linken Auge gestiegen. Möglicherweise findet in solchen Fällen nur eine Dislokation des Pigmentes über die physiologischen Grenzen hinaus statt. Irgendwelche Veränderung an dem Aussehen des Fleckes war bei dem letzterwähnten Fall nicht zu entdecken.

Bei einem anderen Falle, wo im Anfang um den Optikus herum und besonders in der Makularregion reichliche Blutungen aufgetreten waren, sah man hier später einen runden, kohlenschwarzen Fleck von dem halben Durchmesser des Optikus. V am kranken Auge $^5/_{18}$, am anderen $^5/_4$. Nach einigen Wochen fing der Fleck an kleiner zu werden, nach zwei Monaten war er ganz verschwunden, und V war normal geworden. In mehreren anderen Fällen war die Pigmentablagerung nur gering und erschien wie schwarze Streifen oder Konturen um einen hellen Fleck im Zentrum von Macula. (Tafel 15 und 19.)

Helle Flecke, denjenigen ähnlich, die man nach syphilitischem Retinit findet, habe ich nur einmal im Gebiete der affizierten Gefäße auftreten sehen. Die Augenaffektion entstand in diesem Falle während eines Gichtfiebers.

Wenn die makulären Äste oder einige der großen Hauptzweige von ihrem Ursprunge auf der Optikusscheibe an atrophieren,

entsteht bisweilen ein Venennetz gleich am Rande des Optikus. Ein solches habe ich einmal schon einen Tag, nachdem die Zirkulationsstörung entstanden war, observiert. Wenn nur einzelne Zweige angegriffen sind, scheint es nie zu Neubildungen von Bindegewebe in der Retina zu kommen.

Wenn die arterielle Zirkulation bei Astaffektionen nur unvollkommen bleibt, nimmt das Blut sowohl innerhalb der Arterien wie innerhalb der Venen eine dunkle Farbe an, die, was die letzteren betrifft, beinahe schwarz erscheinen kann. Daß diese dunkle Farbe nicht davon herrührt, daß der Umfang der Gefäße vergrößert wird (Schmall), kann man daraus schließen, daß man das Volumen derselben gar nicht immer vergrößert findet. Wahrscheinlicher erscheint mir die Annahme, daß die dunkle Farbe davon herrühre, daß das Blut, der langsamen Zirkulation wegen, in hohem Grade desoxydiert worden sei. Die Pigmentablagerung in den Gefäßwänden mag möglicherweise auch das ihrige beitragen.

In einem Falle habe ich diese dunkle Farbe acht Jahre lang sich unverändert halten sehen. Hier schien es, als hätte sich zwischen den retinalen und den chorioidalen Venen eine Anastomose gebildet, indem ein dicker Zweig wie aus dem Augenboden hervorzukommen schien.

In mehreren der von mir beobachteten Fälle ist das Retablieren der Zirkulation in den makulären Zweigen langsamer vor sich gegangen als in den übrigen, wie auch die ersteren häufiger angegriffen zu werden scheinen. Hirschberg, der dies Verhältnis zuerst erwähnt hat, glaubt ein eigenes Krankheitsbild aufstellen zu müssen, „das wohl auf partielle Embolien der Art. centr. ret. — vielleicht der makulären Äste — bezogen werden kann.“ Er meint auch, daß die letzteren häufiger angegriffen werden als die übrigen Zweige.

Beim Durchgehen meiner eigenen Klientel finde ich, daß die makulären Äste nur in zehn Fällen angegriffen gewesen sind.[1] Dies

[1] Wir müssen erinnern, daß „selbständige“ Makularzweige zwar bei vielen vorkommen, bei weitem jedoch nicht bei allen. Oft sieht man bloß einige kleine

ist zwar ein hoher Prozentsatz, wenn man bedenkt, wie zahlreich die übrigen Äste sind, — die Frage läßt sich jedoch nicht dadurch entscheiden, daß man die Zahl der Leiden in den makulären Zweigen mit denjenigen in den anderen vergleicht; man muß sich erinnern, daß die Patienten in der Regel nur dann auf ihr Augenleiden aufmerksam werden, wenn die makulären Zweige betroffen sind,[1] während das Leiden bei Affektionen mehrerer peripherer Zweige sich leicht der Aufmerksamkeit entzieht. Mehr Gewicht muß der Tatsache beigelegt werden, daß bei Affektionen des Stammes die Zirkulation in den makulären Zweigen später retabliert wird, zuweilen sogar überhaupt nicht. Man hat schon lange gewußt, daß bei „Neuriten" oder „Neuroretiniten" das zentrale Sehfeld oft am meisten leidet, wie auch, daß im Zentrum Defekte zurückbleiben. Es liegen nun zweifellos nicht selten Gefäßleiden denjenigen Fällen zugrunde, die unter diesen Bezeichnungen registriert werden. Vor ein paar Jahrzehnten führte ich in meine eigenen Protokolle mehrere Fälle unter dieser Diagnose ein, die ich später als Leiden in den Retinalgefäßen verifiziert habe. Auch den bei Tabes entstehenden Leiden des Sehnervs liegt zuweilen Atrophie der makulären Zweige zugrunde, so z. B. bei dem auf Tafel 23 abgebildeten Fall. Hier waren passagere Symptome einer Parese der Augenmuskeln dem Leiden vorausgegangen.

Als eine nicht seltene Komplikation sowohl bei einer Affektion des Stammes wie bei einer solchen der größeren Zweige sollen glaukomatöse Anfälle erwähnt werden. Diese können sich beim Verschließen des Stammes oder der großen Zweige einstellen. Pathologische Veränderungen der Gefäßwände liegen wohl in solchen

Arterienzweige, die dazu bestimmt zu sein scheinen, den zwischen Optikus und Makula liegenden Teil der Retina zu versorgen, der Oberfläche von Optikus entspringen, während die Makularregion durch Zweige ernährt wird, welche direkt oder indirekt der Art. nasalis entspringen. Das gefundene Skotom wird natürlich verschieden sein, je nachdem die anatomische Verzweigung verschieden ist.

[1] Zwei meiner Patienten, bei denen einer der makulären Zweige affiziert war, hatten jedoch keine Ahnung davon, daß das betroffene Auge an einer Krankheit litt, obwohl V an demselben bedeutend herabgesetzt war.

Fällen sowohl den Zirkulationsstörungen wie dem Glaukom zugrunde. Wie früher erwähnt, haben Edmunds und Brailey durch Sektion bei Glaukom konstant hyaline Degeneration der Gefäße vorgefunden, und soweit meine Erfahrung reicht, kann man in den meisten Fällen dieselbe ophthalmoskopisch nachweisen. Bei gewissen Stellungen des Auges sieht man nämlich längs der einen Seite des Gefäßes einen klaren, hellroten Streifen (wie von einem dünnen Glasstäbchen), welcher das Pigment verdeckt, das sonst überall, besonders etwas gegen die Peripherie hinaus mit großer Deutlichkeit hervortritt. Wahrscheinlich rührt der helle Streifen von dem Brechen des Lichtes durch die verdickte Gefäßwand her. Man findet immer, wenn das Lumen der Arterien verengt ist, die hellen, bläulichen Konturen am Optikus oder an der Stelle, wo sich große Gefäße kreuzen, breiter als normal.[1] In anderen Fällen findet man neugebildete Gefäße, welche im umgekehrten Bilde den Eindruck von kleinen Blutextravasaten machen, sich im aufrechten Bilde dagegen in feingewundene Gefäße auflösen.[2]

Daß auch nach Gefäßkrämpfen glaukomatöse Leiden entstehen können, wenn die Gefäße nicht degeneriert sind, halte ich für mehr als wahrscheinlich, da ich mehrmals die Tension des Auges vergrößert gefunden habe, solange der Krampf gedauert hat.

T ist sonst bei allen diesen Leiden teils normal, teils vergrößert, teils herabgesetzt.

Die subjektiven Symptome treten bei diesen Krankheiten fast immer plötzlich auf. Stockt die Zirkulation im Stamme selbst, dann berichtet gewöhnlich der Patient, ein dunkler Schatten habe sich von der einen oder anderen Richtung aus — vielleicht am häufigsten von oben — über das Sehfeld an der einen Seite ausgebreitet und das betreffende Auge sei seitdem blind gewesen. Seltener ist es vorgekommen, daß der Patient den Eindruck gehabt hat, als

---

[1] Raehlmann gegenüber will ich hervorheben, daß die Gefäßwände, sowohl die der Arterien wie die der Venen, immer, selbst unter normalen Verhältnissen, gegen Optikus oder gegen ein dahinterliegendes Gefäß sichtbar sind.

[2] Unter solchen Umständen darf man nicht Iridektomie, sondern Sklerotomie vornehmen, wenn man profuse Blutungen vermeiden will.

ob Daunen vor seinen Augen herabgefallen seien, oder daß sich plötzlich über dem ganzen Sehfelde schwarze Flecke gezeigt haben. In solchen Fällen kann es vorkommen, daß die Verdunkelung ebenso schnell weicht, wie sie entstanden ist. Phosphene kommen in einzelnen Fällen vor. In anderen wird das Gesicht nach und nach retabliert. Das Sehfeld klärt sich dann entweder in der Weise auf, daß sich das Dunkel nach der einen oder anderen Seite verzieht, oder über das ganze Sehfeld gleichmäßig schwindet. Im letzteren Falle sieht man am häufigsten dunkle Flecke im Sehfelde, welche allmählich an Größe abnehmen. Metamorphopsien und Chromatopsien können auftreten und jahrelang andauern.

Bei Zirkulationsstörungen innerhalb einzelner Zweige erzählen die Patienten meistens, es sei ihnen vorgekommen, als fliege ein großes Insekt gerade vor dem angegriffenen Auge, und nicht selten haben sie geglaubt, daß etwas ihnen darein gekommen sei. Bisweilen erzählen sie, daß Daunen- oder Aschenregen im Sehfelde aufgetreten seien; seltener, und zwar nur dann, wenn größere Teile des Sehfeldes verdunkelt sind, sagen sie, ein Schatten sei vor das Auge gekommen. Auch bei Astaffektionen können Metamorphopsien und Chromatopsien sich einstellen.

Während man bei einer vollständigen Verdunkelung des Sehfeldes eine Untersuchung mit dem Augenspiegel vornehmen muß, um zu konstatieren, ob die Ursache ein Leiden in den Gefäßen des Auges ist, genügt bei Verstopfung einzelner Zweige eine einfache Perimeteruntersuchung, um die Ursache festzustellen, vorausgesetzt, daß man sie sorgfältig vornimmt. Zuerst ist es notwendig, den Patienten dazu zu bringen, das Auge in dem Momente, wo der fixierte Gegenstand im Begriff ist zu verschwinden, still zu halten; sonst werden nämlich gerade in dem Augenblicke die kleinen, unbewußten Bewegungen mit dem Auge vorgenommen, durch welche die Untersuchung gehemmt und das Resultat unzuverlässig wird.[1] Man sollte am liebsten kleine Objekte (Rechtecke von 2—5 mm Seitengröße) verwenden. Hat man erst durch eine Perimeterunter-

[1] Siehe „Perimetrie" S. 3 (Cohens Verlag in Bonn, 1895).

suchung die für die Leiden der einzelnen Zweige charakteristischen fächerförmigen Skotome nachgewiesen, dann wird es kaum vorkommen, daß eine darauffolgende Untersuchung mit dem Augenspiegel diese Diagnose umstößt. Gewöhnlich nimmt man jedoch zuerst eine Augenspiegeluntersuchung vor; wenn die Krankheit neueren Datums ist, läßt sich die Diagnose dadurch stellen.

Unter den Symptomen, die dem Augenleiden vorausgehen, sollen erwähnt werden: Kopfweh, Gichtschmerzen, besonders in den Nackenmuskeln, ein Gefühl der Kälte in den Extremitäten (bei einem bekamen die Finger eine cyanotische Farbe) samt Nervosität und Angstgefühl. Ferner entsteht nicht selten, gleichzeitig mit dem Augenleiden, Hemiplegie. Ich habe selbst zwei Fälle beobachtet, wo die Gehirn- und Retinalarterien wahrscheinlich gleichzeitig affiziert worden waren. Der eine Fall war bei einer 58jährigen Frau, die einen Herzfehler hatte. Die nach der Makularregion gehende untere Arterie des r. A. war atrophiert und erschien wie ein heller Strich (siehe Tafel 24). Die Patientin war neun Monate, bevor sie sich untersuchen ließ, an der rechten Seite hemiplegisch geworden. Sie suchte Hilfe, nicht wegen des rechten Auges, dem ihrer Meinung nach nichts fehlte, trotzdem V' nur $^5/_{15}$ war, sondern weil sie 13 Tage vorher auf dem linken Auge plötzlich schwachsichtig geworden, wo die untere Hauptarterie angegriffen war. In dem anderen Falle war die abwärtsgehende Art. nasalis in einer Ausdehnung von zirka einem Optikusdiameter fusiform verengt. Die Verengerung begann 1 O.-D. vom Sehnerven. Auch dieser Patient litt an einem Herzfehler. Ein Jahr, bevor er untersucht wurde, hatte er einmal gemerkt, wie „ein Strom durch die linke Seite ging", und nachher hatte er ein Gefühl wie von Ameisenkriechen darin. Nach der Zeit hatte er mit dem linken Auge nicht gut sehen können. — V' $^5/_{20}$ Sehfeld wie Fig. 15.[1] Später bekam er

[1] In Fällen wie dieser, wo das Sehfeld hemianopisch beschränkt ist, kann, besonders wenn die Untersuchung so spät vorgenommen wird, daß die mehr hervortretenden Zeichen des Gefäßleidens schon verschwunden sind, die Hemianopsie leicht für eine solche cerebralen Ursprungs genommen werden.

ROYAL LONDON OPHTHALMIC HOSPITAL

wieder einen Anfall, währenddessen er weder denken, sprechen noch schreiben konnte und sich seiner Wohnung auch nicht zu erinnern vermochte. Die Symptome schwanden in $1^1/_2$ Monaten. (Leider steht im Journal nicht angeführt, auf welcher Seite er damals paretisch war.)

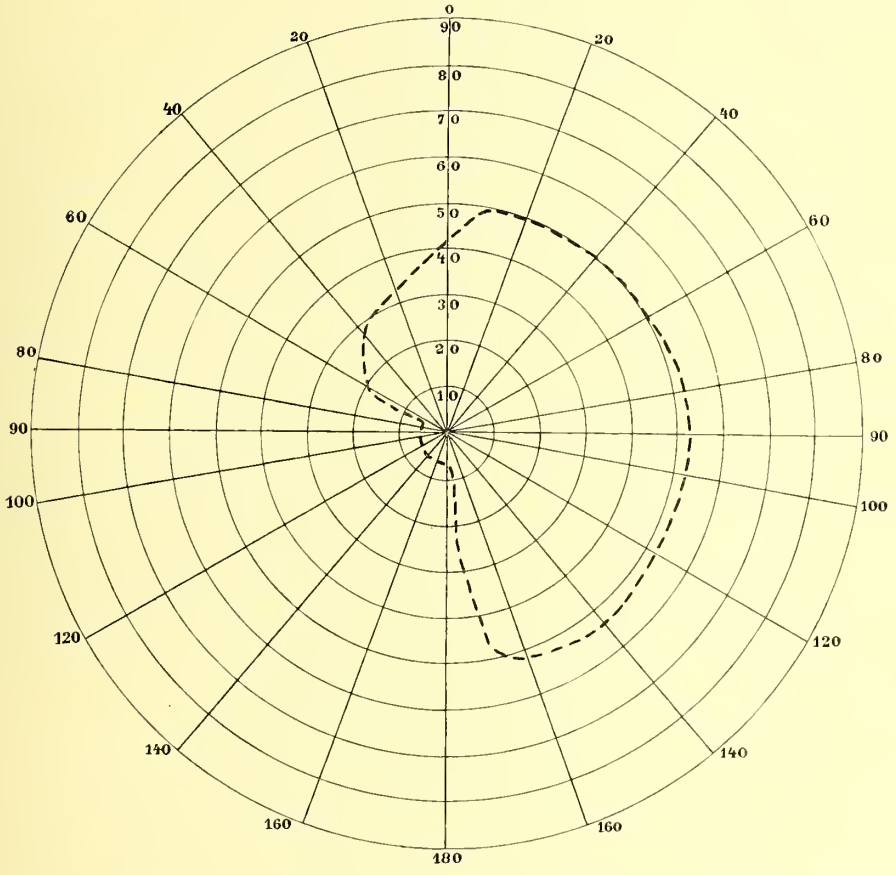

Figur 15.
Heiterer Tag.

Den mit dem Augenspiegel sichtbaren Veränderungen entsprechen nicht immer die funktionellen Störungen. Die letzteren sind nicht selten bei gröberen Veränderungen des Augenbodens unbedeutend und vice versa. Was die Funktionsstörung bedingt, ist die vollständige Verstopfung der respektiven Gefäße; die Möglichkeit einer Heilung ist dagegen wesentlich darin bedingt, daß

die komplette Stockung der Blutzirkulation nicht zu lange dauert. Hierdurch läßt es sich erklären, daß man bei Gefäßkrampf eine relative gute Funktion finden kann, trotzdem die Gefäße so klein sein können, daß sie nur ein oder zwei Optikusdurchmesser von ihrem Ursprunge aus verfolgt werden können. Die Prognose wird daher auch bei Gefäßkrampf, besonders bei jüngeren Leuten, gut, selbst wenn die sichtbaren Veränderungen des Augenbodens bedeutend sind. Am besten ist sie, wenn das Leiden durch traumatische Neurosen im Gebiete des Trigeminusnerven verursacht ist; bei nicht weniger als 30% ist es unter solchen Umständen zu einer Restitutio ad integrum gekommen, während nur bei 6—7% eine größere oder kleinere Besserung eingetreten ist. Dieselbe kann nach mehreren Tagen anfangen, ist sie aber erst einmal eingetreten, dann darf man hoffen, daß sie Fortschritte machen wird. Das Resultat wird bisweilen viel besser, als man es bei der ersten Untersuchung erwartet hatte.

Wenn das eine Auge entweder durch eine Gefäßaffektion oder durch äußere Gewalt schon verloren gegangen ist, dann scheint es, als sei die Prognose für das andere Auge schlechter, wenn hier infolge eines Stoßes auf das Auge oder dessen Umgebungen eine Gefäßaffektion entsteht. Bei nicht weniger als fünf meiner Patienten, denen dies geschah, ging hierdurch das Sehvermögen auch auf dem anderen Auge für beständig verloren.

Wahrscheinlich tritt beim Verluste des einen Auges eine Schwächung des vasomotorischen Zentrums beider Augen ein. Zwei derjenigen, die in dieser Weise das erhaltene Auge durch einen Schlag auf Canthus externus verloren, waren erst 39 bezw. 42 Jahre alt, ein Alter, bei dem sonst die Prognose bei traumatischen Reflexneurosen gut zu sein pflegt.

Von einer Behandlung kann, ganz frische Fälle ausgenommen, kaum die Rede sein. Nur von Massage und Pilokarpin habe ich bei einigen Fällen etwas Nutzen gesehen. Nach Anwendung des erstgenannten Mittels kann man bisweilen eine unmittelbare Wirkung sehen. Von Interesse ist in dieser Verbindung, was unter Journal

Nr. 5 referiert worden ist. Hier rieb sich die Patientin gleich selbst das Auge, als sie bemerkte, daß dem Gesicht etwas fehlte. Zuerst glaubte sie, etwas in das rechte Auge hineinbekommen zu haben, und fing daher an, dieses zu reiben. Dabei entdeckte sie, daß sie mit dem linken nicht sehen konnte, weshalb sie sofort auch dieses Auge zu reiben anfing. Nachdem sie dies eine Weile getan hatte, bemerkte sie, daß es vor dem letzteren etwas heller zu werden anfing; darauf setzte sie das Reiben längere Zeit fort. Bei der Untersuchung am nächsten Tage war $V^{5}/_{5}$ an beiden Augen. Sie hat mir später geschrieben, daß das Sehfeld sich nach oben hin erweitert hat, wo sich früher eine Einschränkung befand. Pilokarpin und Eserin wirken bisweilen auch nach kurzer Zeit, man muß aber gewöhnlich eine längere Zeit hindurch mit dem Einträufeln fortsetzen, wenn man eine dauernde Besserung haben will.

DIE SUBAKUT ENTSTANDENEN ZIRKULATIONS-STÖRUNGEN

Die Ätiologie ist bei diesen Krankheiten in den meisten Fällen unbekannt. Bisweilen sind Kopfschmerzen oder Gicht vorausgegangen oder haben das Gesichtsleiden begleitet; in anderen Fällen treten sie bei Individuen auf, die an Neurasthenie oder Hysterie leiden.

Mit dem Augenspiegel findet man die Gefäße verengt, entweder gleichförmig oder stückweise. So z. B. in folgenden Fällen.

25. Berthe Haugtuft, 63 Jahre alt, stellte sich am 12. August 1889 bei mir ein. Die Patientin berichtet, daß sie vor 20 Jahren vom Hochsommer bis zum Herbst desselben Jahres auf dem linken Auge beinahe blind gewesen sei. Sie konnte „Tag von Nacht, nicht aber Schwarz von Weiß" unterscheiden. Sie litt während der Zeit an Lichtscheu, die Augen waren aber nicht rot. Einige Jahre später hatte sie das Gichtfieber. Zu Anfang des Jahres 1888 von Januar bis zum März hatte sie sehr häufig Nasenbluten, so daß zuletzt Tamponierung vorgenommen werden mußte. In den letzten Jahren hat sie oft an Kopfweh gelitten. Während der Weihnachtszeit des letzten Jahres wurden die Kopfschmerzen stärker, und zugleich bekam sie auch Schmerzen im linken Auge. Gegen Neujahr stellte sich Zittern vor dem Auge ein, und das Gesicht wurde wieder schlecht.

Kein Herzfehler nachzuweisen; der Urin normal. Außen an den Augen nichts Abnormes. Ophthalmoskopisch r. A. der Augenboden normal; l. A. siehe Tafel 25. V r. A. $^5/_5$, C $^1/_1$; l. A. V $^5/_{20}$ und C $^1/_2$. Sehfeld des l. A. wie Fig. 16.

26. Gunhild Holtan, 28 Jahre alt, wurde mir am 20. Juli 1884 gütigst von Dr. Vedeler zur Observation geschickt, den sie konsultiert hatte, weil sie meinte, daß sie an der „Gebärmutter-

ROYAL LONDON OPHTHALMIC HOSPITAL

krankheit“ leide. Nachdem sie fünf Jahre vorher 8—10 Tage an Kopfweh gelitten hatte, bemerkte sie, während sie mit der Feldarbeit beschäftigt war, einen zischenden Laut vor dem linken Ohr, und gleichzeitig begann das Sehen auf dem linken Auge schwächer zu werden. Seit der Zeit hat sie nur Lichtempfindung damit ge-

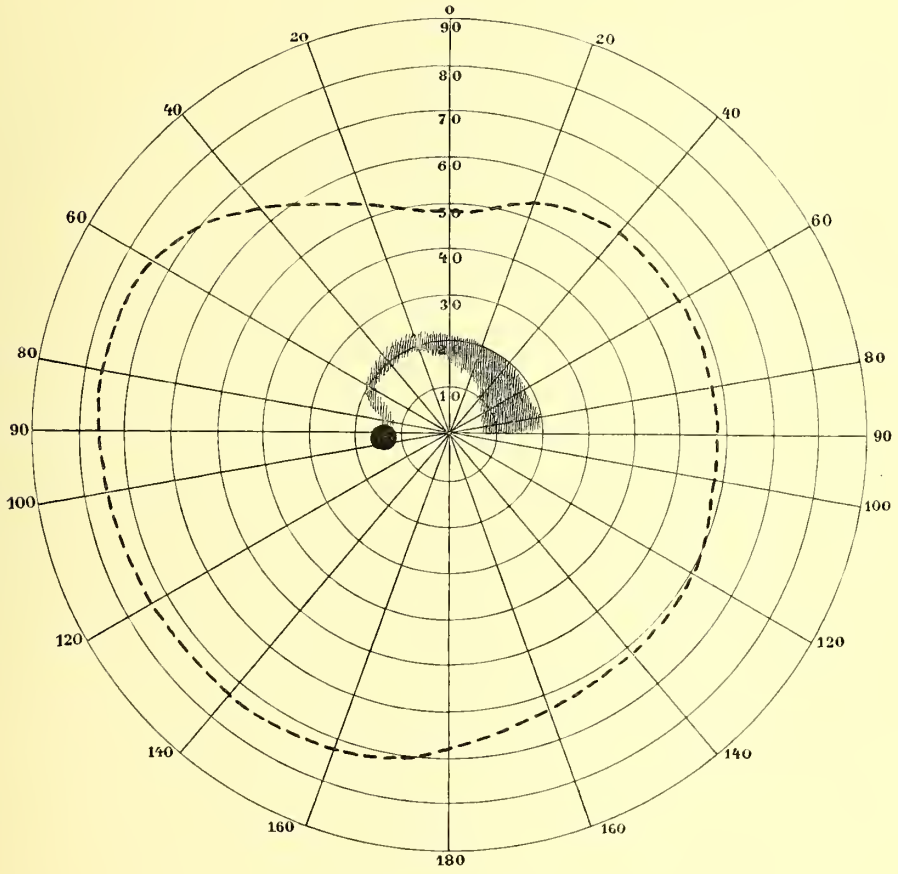

Figur 16.
Heiterer Tag.

habt. Die Untersuchung mit dem Augenspiegel zeigte, daß am linken Auge die aufwärtsgehende Hauptarterie dicht am Optikus in einer Ausdehnung von zirka 1 O.-D. bis zu einem haarfeinen Strich verengt war. Optikus hatte eine weißliche Farbe. Der Augenboden des r. A. normal. *V* hier $^5/_5$. An der linken Seite nur Lichtempfindung. Auf dem linken Ohr war das Gehör be-

deutend geschwächt. Die cranio-tympane Leitung war hier herabgesetzt. Das Gehör war auf der linken Seite normal.

Die Patientin behauptete, daß das linke Auge seit der Zeit alle zwei Tage stark nach innen schiele. Während der drei Tage, wo die Patientin observiert wurde, zeigte sich tatsächlich, daß das Auge am ersten und dritten Tag stärker konvergierte als am zweiten Tag. — Seit dem Anfalle hat sie nicht an Kopfschmerzen gelitten. Kein Herzfehler vorhanden. Sie klagt über „Nervosität".

Das ophthalmoskopische Bild spricht hier dafür, daß die Kontraktion der Gefäße bei diesen letzten zwei Patienten die gemeinschaftliche Ursache sowohl von den Kopfschmerzen wie vom Augenleiden gewesen ist.

27. Marianne Olsen, 17 Jahre alt, konsultierte mich am 13. Februar 1895. Drei Wochen, ehe sie zur Observation kam, hatte sie bemerkt, daß sie mit dem linken Auge nicht sehen konnte. Sowohl die Arterien wie die Venen dieses Auges waren sehr dünn. Optikus bleich. Sonst nichts Abnormes. *V* l. A. zählt Finger auf 1·5 m, r. A. $V^{5}/_{8}$, *T* normal an beiden Augen. Farbige Gläser werden mit dem l. A. in ihrer richtigen Farbe gesehen. Die Pupille des l. A. für direktes Licht immobil, reagiert aber prompt konsensuell und bei akkommodativen Bewegungen.

In den Tagen ihrer Beobachtung konstatierte ich eine bedeutende Variation sowohl in der Ausdehnung des Sehfeldes als auch von *V* und *C*. Bei der ersten Untersuchung fehlte im Sehfelde der äußere innere Quadrant, die Makularregion ausgenommen. Später verwischten sich die Grenzen des Defektes auf Kosten der angrenzenden Partien, besonders der äußeren Hälfte. Zuletzt wurde das Sehfeld der inneren Hälfte am meisten beschränkt, besonders aufwärts und abwärts. *V* stieg und fiel, je nachdem die Arterien erweitert oder kontrahiert waren; sie war einmal nach reichlicher Anwendung von Pilokarpin $^{5}/_{10}$. — *C* stieg zugleich, hielt sich aber stets unverhältnismäßig niedrig. Das Auffassungsvermögen von verschiedenen Farbentönen wechselte mit der Tagesbeleuchtung. Wenn es trübe war, sah Patientin Rot besser als Grün, bei klarem Wetter umgekehrt. Am letzten Observationstag

waren in Reg. mac. einige kleine weiße Fleckchen zum Vorschein gekommen. Die Gefäße waren sehr schmal. Da die Patientin erklärte, sie sei jetzt und immer ganz gesund gewesen, und da nichts Pathologisches konstatiert werden konnte, ist die Ursache des Gefäßkrampfes in diesem Falle rätselhaft.

Ich habe dies hier angeführt, weil die großen Variationen der Symptome uns an Hysterie zu denken zwingen. Da die Pupille nicht erweitert war, konnte die Gefäßkontraktion nicht von einer Irritation des Halssympathikus bedingt sein. In einem anderen Falle, wo die Retinalgefäße so schmal waren, daß sie nicht weiter als 1 O.-D. über die Grenzen von Optikus hinaus sichtbar waren, fanden sich zugleich die Pupillen enorm erweitert. *T* war bei diesem Patienten bedeutend erhöht. Hier könnte man vermuten, daß eine Irritation des Sympathikus vorläge.[1] Das einzige, was dagegen sprechen könnte, wäre, daß die Irritabilität von Sympathikus bei experimentellen Versuchen bald erschöpft wird. Bei diesem Patienten war die Pupille mehrere Tage lang erweitert gewesen. Die Erweiterung nahm nach Anwendung von Pilokarpin etwas ab. An der einen Seite, wo die Iris vollständig verschwunden war, sah man nach einigen Instillationen ein paar runde Erhöhungen an der nasalen Seite. Patient gab an, Influenza zu haben; — wie der weitere Verlauf sich gestaltete, ist mir unbekannt.

Eine starke Erweiterung der Pupille bei gleichzeitigem Zunehmen von *T* und Kontraktion der Retinalarterien sowie Einschränkungen des Sehfeldes habe ich auch in ein paar anderen Fällen konstatiert. Beide Patienten meinten an der Influenza zu leiden. Die Gesichtsstörung schwand nach kurzer Zeit nach Anwendung von Pilokarpin.

---

[1] Wenn E. Berger in seiner Abhandlung „Die Gesichtsstörungen bei Tabes dorsalis etc." sagt, daß der Sympathikus laut Schultén keinen Einfluß auf die Füllung der Retinalgefäße ausübe, dann irrt er sich. Wie früher erwähnt, hebt Schultén eben hervor, daß die Gefäße bei einer Irritation von dem Halssympathikus derartig kontrahiert werden können, daß man sie bei einer 60fachen Vergrößerung kaum sehen kann. Die Venen und die Gefäße der Chorioidea nehmen gleichzeitig an Dicke ab.

THROMBEN IN DEN VENEN

Diese wurden lange Zeit wenig beachtet. Seitdem Michel und Angelucci ihre Beobachtungen veröffentlichten, hat man jedoch angefangen, die Aufmerksamkeit mehr auf sie zu richten. Außer Leber haben Loring und Delafield schon im Jahre 1874 einen Fall von Thrombenbildung beschrieben. (Sowohl in den Venen wie in den Arterien; Autopsie wurde hierbei vorgenommen.) Ich selbst habe in den Jahren 1880—1881 ein paar Fälle beobachtet bei Individuen, die an luetischer Retinochorioiditis litten.

Man ist nicht berechtigt, die Diagnose „Thrombe" daraufhin zu stellen, daß man die Vene dunkel und erweitert sieht. Der Umstand, daß ich in ein paar Fällen solche Venen sich jahrelang unverändert habe halten sehen, zeigt, daß keine Thrombose vorgelegen hat, sondern nur eine Hinderung der Zirkulation, wodurch das Blut in dem entsprechenden Teil der Vene desoxydiert worden war und daher dunkel erschien. Solange man keine Thrombe sieht oder solange die Vene zentral zu der erweiterten und dunklen Partie nicht ganz kollabiert ist, ist man nicht berechtigt, das Vorhandensein einer Thrombe anzunehmen. Nur in dem untenstehenden meiner Fälle ist ein Teil der Thrombe sichtbar gewesen.

28. Hans Jonassen, 64 Jahre alt, wurde am 7. März 1899 zum ersten Male untersucht. Der Patient hatte vor 40 Jahren an der Malaria gelitten. Später hat er wiederholte Anfälle davon gehabt, zuletzt vor zwei Jahren. Er hat nie Chinin gebraucht. Vor vier Wochen bemerkte er, daß er mit dem rechten Auge schlecht sah.

Ophthalmoskopisch siehe Tafel 26. $V\ ^{5}/_{10}$ an der linken Seite, und Finger auf 5 m an der rechten. Er ist hypermetrop und astigmatisch. T an der kranken Seite erhöht. Sehfeld wie Fig. 17.

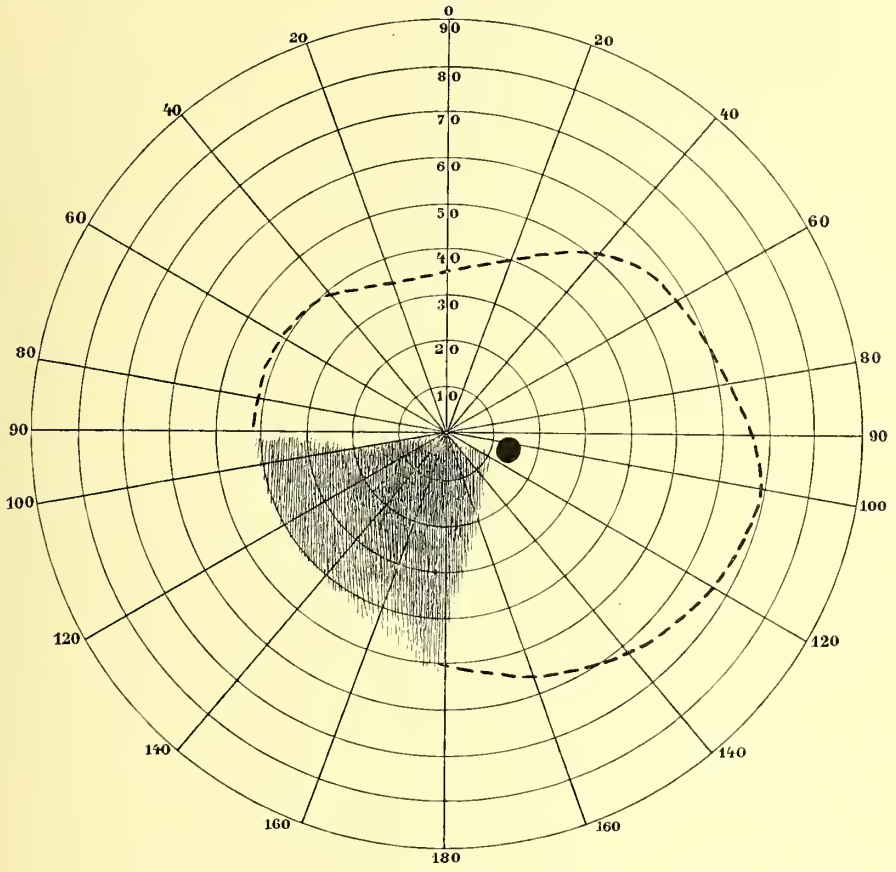

Figur 17.
Schneewetter.

Der Patient, der sich in der Stadt nicht aufhalten konnte, schrieb mir einen Monat später. Der Zustand war dann unverändert.

In diesem Falle kann man sicher sein, daß eine Thrombe vorhanden war, indem man, zentral für die Thrombe, in der dunklen und erweiterten oberen Hauptvene, ungefähr 1 O.-D. von Optikus entfernt, einen hellgrauen Zapfen hervorragen sah. Wahrscheinlich waren mehrere Thromben in Bildung begriffen. In der Vena nasalis

sup. sah ich nämlich, wie der Patient mir am letzten Tage saß, ein Koagulum, das früher nicht sichtbar gewesen war.

Im folgenden Falle ist die Diagnose nicht so sicher.

29. P. Mangaard, 70 Jahre alt, konsultierte mich am 16. September 1892. Er berichtet, daß er vor zirka einem Monate, als er einen schweren Gegenstand heben wollte, vor dem linken Auge plötzlich Flammen und Funken sah. Das Gesicht wurde sofort schlecht, und ist es seitdem geblieben. Der Patient hat in der letzten Zeit an Schwindel gelitten, ist übrigens aber immer gesund gewesen. Man konnte weder Herzfehler noch Veränderungen in den Gefäßen außerhalb des Auges nachweisen. Der Patellarreflex fehlt. Der Urin enthält weder Eiweiß noch Zucker. *V* r. A. $^5/_6$. Am l. A. nur Lichtempfindung. Er verwechselt Grasgrün mit Blau und Dunkelgelb mit Hochrot (farbige Gläser). *T* an beiden Augen gleich. Ophthalmoskopisch siehe Tafel 27.

Die intensen Phosphene, womit das Augenleiden inauguriert wurde, sprechen dafür, daß die äußeren Retinalschichten, wahrscheinlich durch kapilläre Blutungen, irritiert worden sind. Aus diesen haben sich wahrscheinlich Thromben entwickelt, falls solche hier vorliegen. Ob die Thromben zuerst in den Arterien oder in den Venen entstanden sind, läßt sich nicht entscheiden.

In allen denjenigen Fällen, wo die Krankheit kurz nach ihrem Entstehen observiert worden ist, habe ich Blutungen vorgefunden, teils größere, den Venen entlang, teils kleinere, runde und punktförmige. Zugleich habe ich zwischen den Venen zahlreiche Anastomosen gesehen, wie auch kleine, netzförmig verzweigte Gefäße, die bei einer ungenügenden Vergrößerung als Blutflecke imponiert haben.

Der Verlauf der Krankheit scheint immer langsam zu sein. Bei einem Patienten, der elf Monate unter Observation war, hielt sich das ophthalmoskopische Bild die ganze Zeit hindurch ziemlich unverändert. Frische Blutaustretungen kamen immerfort neben den älteren an den Tag. *V*, die im Anfang auf ein paar Meter Finger zählte, stieg einmal bis auf $^5/_{50}$, um darauf nach einem halben Jahre wieder zu fallen. *C* unmeßbar niedrig. Gelbsehen immer vorhanden. Außerdem war im Sehfeld abwärts ein sektorförmiger

Defekt, mit der Spitze gegen Reg. mac. gekehrt. Einen ähnlichen Defekt habe ich bei zwei anderen gefunden. Bei dem einen von diesen, der zuerst im Februar 1902 untersucht wurde, haben nur höchst unbedeutende Veränderungen stattgefunden. Bei zwei anderen war ein Ödem im oberen Augenlide vorhanden, und bei einem hatte die Linse ein feingestreiftes Aussehen, weshalb der Augenboden beim umgekehrten Bilde weniger deutlich sichtbar war.

LUETISCHE GEFÄSSAFFEKTIONEN

Durch sorgfältig ausgeführte Perimeteruntersuchungen an Patienten, die an syphilitischer Retinitis litten, wurde ich zuerst darauf aufmerksam, wie oft Gefäßleiden internen Ophthalmien zugrunde liegen. Dadurch lernte ich den Nutzen der Perimeteruntersuchungen überhaupt schätzen. Diese zeigten unter anderen, daß nicht die Chorioidea, sondern vielmehr die Retina bei diesen Krankheiten diejenige Membrane ist, die zuerst leidet, eine Behauptung, welche Jacobsen schon im Jahre 1859 in seiner grundlegenden Arbeit über Retinitis syphilitica ausgesprochen hatte.

Später wurde die Krankheit überall, und nicht zum mindesten in Deutschland, als Chorioiditis betrachtet. Die Ursache davon mag wohl die sein, daß bei Syphilis nicht die inneren, sondern wesentlich die äußeren Schichten der Retina angegriffen werden; dabei sind die objektiven Symptome im ganzen nur wenig hervortretend und können ebensogut auf eine Chorioiditis wie auf eine Retinitis passen, während die mehr ins Auge fallenden ophthalmoskopischen Veränderungen, wie Pigmentmazerationen und spätere Pigmentanhäufungen auf eine Chorioiditis hindeuten. Der aufmerksame Beobachter wird freilich dann bemerken, daß in den früheren Stadien nicht selten den Retinalgefäßen entlang Pigmentmazerationen auftreten, den Stellen entsprechend, wo früher im Sehfelde Skotome nachgewiesen wurden, wie auch, daß kleine runde Blutungen oder epiretinale Exsudate besonders gegen die Peripherie hinaus auftreten können. Dies übersieht man jedoch leicht, wie auch nur die wenigsten sich die erforderliche Zeit dazu geben, bei den verschiedenen Stadien der Krankheit genaue Perimeteruntersuchungen vorzunehmen.

Ich werde mich sonst nicht weiter bei der Symptomatologie dieser Leiden aufhalten, weil diese in meiner Abhandlung „The Ophthalmoscope and Lues" ausführlich behandelt wird.

Diejenigen, die noch daran zweifeln möchten, daß die in den früheren Stadien der Krankheit auftretenden Skotome auf Leiden in den Retinalgefäßen beruhen, möchte ich bitten, auf die als Anhang beigelegten 24 Sehfeldschemata (Fig. 18 bis 41) einen Blick zu werfen. Zwölf von diesen sind von Patienten genommen, die an plötzlich entstandenen Gefäßleiden gelitten haben, und die übrigen zwölf von Patienten, die an einer frischen Retinitis syphilitica litten. Bei den ersten zwölf war das Gefäßleiden durch das Ophthalmoskop konstatiert worden.[1]

Erst in den späteren Jahren hat man auf das Verhältnis der Pupille bei der syphilitischen Retinitis geachtet. Ebenso wie bei Gefäßleiden anderen Ursprungs, reagiert auch hier die Pupille träge oder gar nicht bei einfallendem Licht, wenn bloß das eine Auge angegriffen ist. Konsensuell aber ist die Reaktion lebhaft, woraus erhellt, daß es wesentlich die inneren Schichten sind, da wo die amakrinen Zellen liegen, die leiden.

Zu einer Atrophie dieser Schichten kommt es nur in veralteten Fällen, wo die Krankheit einen bösartigen Verlauf genommen

---

[1] Über meine Auffassung von dem Entstehen der Ringskotome aus den fächerförmigen Skotomen hat sich Dr. Baas im Jahre 1897 auf dem ophthalmologischen Kongresse zu Heidelberg sehr absprechend ausgelassen. „Das Unanatomische und Unphysiologische dieser Hypothese liegt meines Erachtens so sehr auf der Hand, daß ich mich nicht weiter auf eine Widerlegung einlassen will." Ich bezweifle jedoch nicht, daß Herr Baas, wenn er in Perimeteruntersuchungen mehr Erfahrung bekommt, zu demselben Resultate gelangen wird wie ich. Wenn er mit der diesen Gegenstand behandelnden Literatur bekannt wird, dann wird er finden, daß niemand daran zweifelt, daß der pathologische Prozeß sich gegen die Chorioidea hinaus fortsetzt. Aus der anatomischen Untersuchung älterer Fälle kann man nichts schließen, weil bei diesen der pathologische Prozeß in der Retina zu Ende ist. Im übrigen wirken die Ringskotome nicht in derselben Weise wie eine Zirkumzision, wie es Baas zu glauben scheint. Auch sind meine Arbeiten über diesen Gegenstand nicht „neuerdings" erschienen. Meine erste Abhandlung kam im Jahre 1880 heraus und der „Ophthalmoscope and Lues" im Jahre 1884.

hat. In solchen Fällen findet man Atrophie sowohl der Retina wie der Chorioidea, wie auf Tafel 27 und 28. Die erste dieser Zeichnungen wurde im Jahre 1870 gefertigt; damals war noch eine bedeutende Verdunkelung des Corpus vitreum vorhanden. Die zweite wurde 1878 genommen. V war das erste Mal $^5/_{10}$, das letzte Mal $^5/_{15}$. Der Fall ist insofern interessant, als man sieht, daß sich in der Zwischenzeit ein fusiformes Aneurisma der unteren Hauptarterie entwickelt hat.

Gröbere Veränderungen der Gefäße sieht man sonst bei Retinitis syphilitica gar nicht so oft wie bei Glaukom oder Nierenleiden (Siehe Tafel 29 und 30. Die erstere wurde von einem Patienten genommen, kurz bevor er an Morbus Brighti starb.)

Plötzlich entstandene Zirkulationsstörungen habe ich nur zweimal bei rezenter Syphilis gesehen. Bei dem einen Fall war eine bedeutende Injektion und Geschwulst des Optikus vorhanden, so daß das Bild wie eine „Neuritis" imponierte.

In der Darstellung, die ich im vorhergehenden von den Zirkulationsstörungen innerhalb der Retinalgefäße gegeben habe, habe ich versucht, die Wichtigkeit einer detaillierten funktionellen Examination sowie einer genauen Untersuchung mit dem Augenspiegel, durch einen möglichst langen Zeitraum fortgesetzt, zu betonen. Ich habe versucht, mich soviel wie möglich eines abstrakten Räsonnements zu enthalten, damit das klinische Bild klar und rein hervortrete.

Hoffentlich ist es mir zu zeigen gelungen, daß die klinische Beobachtung hinreichend ist, um damit ins reine zu kommen, daß die nächste Ursache der meisten internen Ophthalmien die Zirkulationsstörungen sind, sowie daß diesen teils pathologische Veränderungen, teils Angioneurosen zugrunde liegen.

Wenn nun diese Auffassung die richtige ist, dann scheint es mir, als müsse dieselbe auch außerhalb des Gebietes der Ophthalmiatrik von einer gewissen Bedeutung sein. Vor allen Dingen würde durch dieselbe die Überlegenheit des klinischen Studiums auch in

bezug auf diesen Gegenstand festgestellt sein. Das Klinische ist in der letzten Zeit ein wenig in den Schatten gestellt worden, obgleich alle darin einig sein müssen, daß dasselbe die Grundlage unserer Wissenschaft ist. Man kann getrost sagen, daß die großen Fortschritte, welche die auxiliären Disziplinen im letzten Jahrhundert gemacht haben, mehr der klinischen Beobachtung zu verdanken sind, als dem Studium aller ihrer Hilfswissenschaften.

Dann dürften ferner diese Betrachtungen dazu dienlich sein, einige Fragen zu beleuchten, über welche die Meinungen jetzt geteilt sind. Eine derselben ist die Natur der traumatischen Neurosen. Man hat angenommen, daß sie auf vasomotorischen Störungen beruhen, wobei man sich jedoch meines Wissens bisher nicht auf positive Beobachtungen hat stützen können. Der Augenspiegel hat aber hier jeden Zweifel gehoben.

Hiermit steht eine andere Frage in engster Verbindung, die kürzlich bei uns behandelt worden ist, die nämlich, ob sowohl vasomotorische wie trophische Nerven existieren. Über die Existenz der ersteren herrscht kein Zweifel mehr, wohl aber betreffs der der letzteren. Eine bestimmte Antwort kann freilich noch nicht gegeben werden, es scheint mir aber doch, als ob das Studium der retinalen Angioneurosen darauf hindeutet, daß die Hypothese von den trophischen Nerven überflüssig ist. Wenn man annimmt, daß die Ernährung der Gewebe durch das Gefäßsystem vermittelt wird, und daß die vasomotorischen Nerven als Moderatores fungieren, die besonders in pathologischen Fällen das Lumen der Gefäße nach den Verhältnissen adaptieren, dann wird es weniger schwer zu verstehen, wie die vielen Modifikationen des Krankheitsbildes sich erklären lassen, teils durch die verschiedene Verbreitung der Angioneurose, teils durch die sekundären Veränderungen, die sich während der Krankheit entwickeln können, teils endlich durch die Ursache der Krankheit, ob diese vorübergehend oder dauernd gewesen ist.

Endlich tragen diese Beobachtungen dazu bei, die Lehre zu stützen, daß es hauptsächlich die Gefäße sind, die bei den Infektionskrankheiten leiden. Soweit es sich um Syphilis handelt, ist

dies schon festgestellt worden, seitdem Hübner und Duret im Jahre 1872 ihre Abhandlungen darüber veröffentlichten. Von Hutchinson liegen Beobachtungen vor, aus denen hervorzugehen scheint, daß die vasomotorischen Zentren schon in der früheren Periode des sekundären Stadiums angegriffen werden. Die symmetrische Verbreitung der Hautexantheme deutet darauf hin. Daß die Retinalgefäße auch oft in diesem Stadium angegriffen werden, ist sicher, und das häufige Auftreten der Krankheit auf beiden Seiten spricht auch dafür, daß die vasomotorischen Zentren leiden.

24 SEHFELDER

4522 — 1885

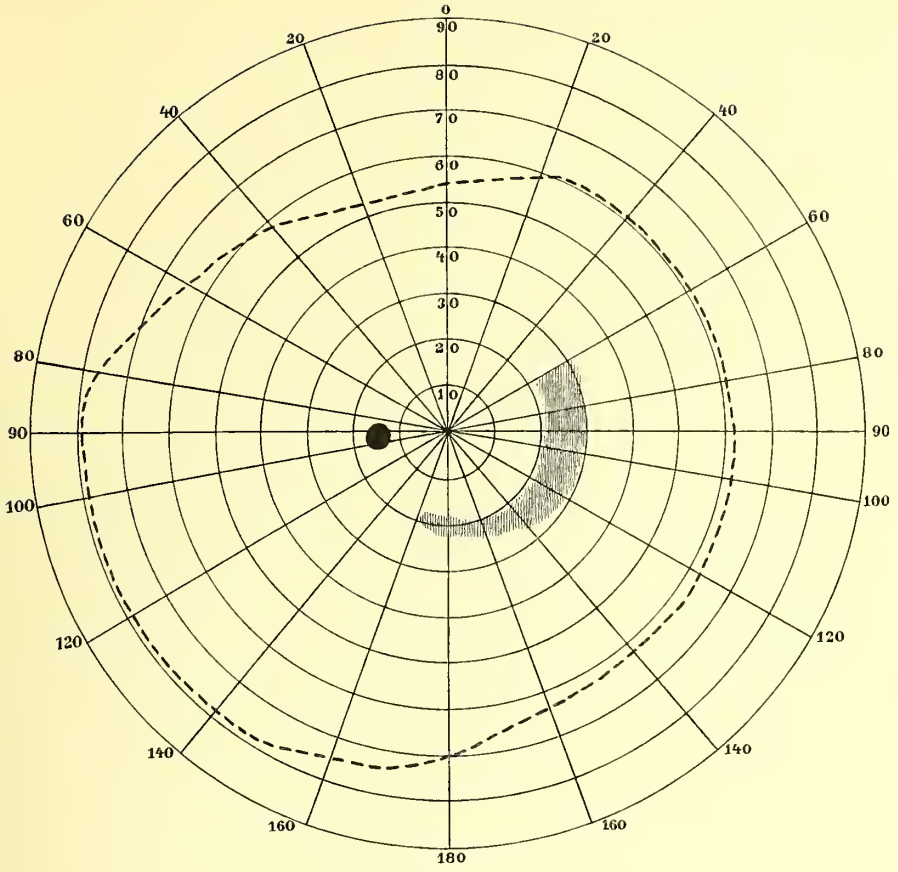

10355 — 1892

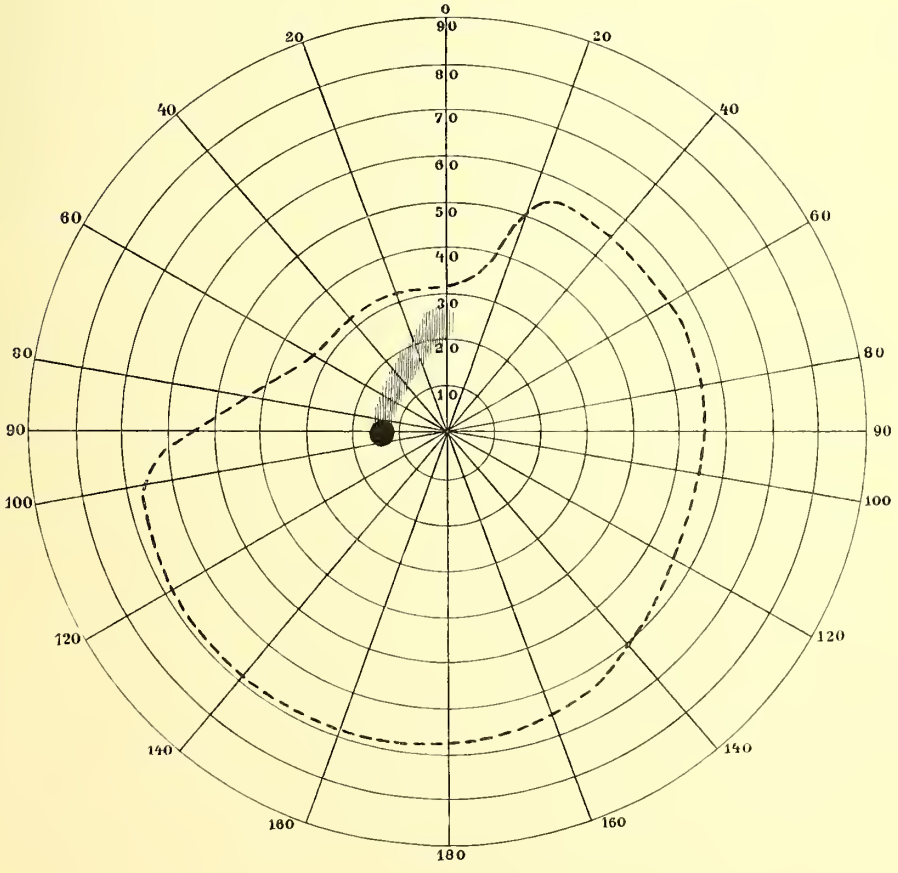

11534 — 1894

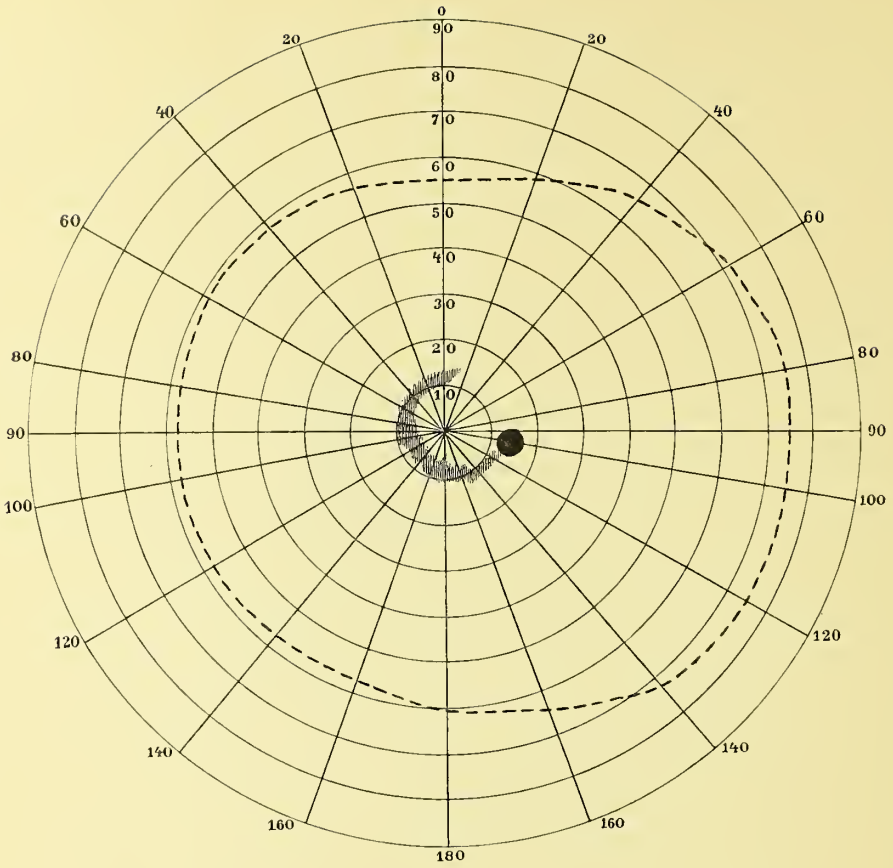

12488 — 1895

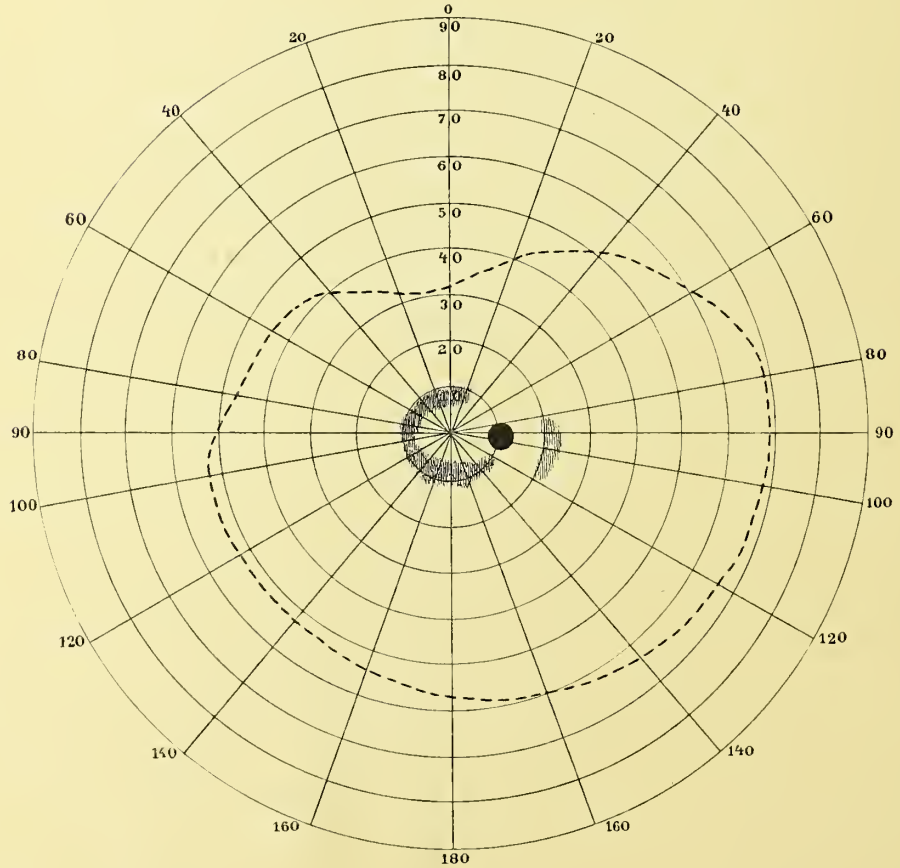

11534 — 1894

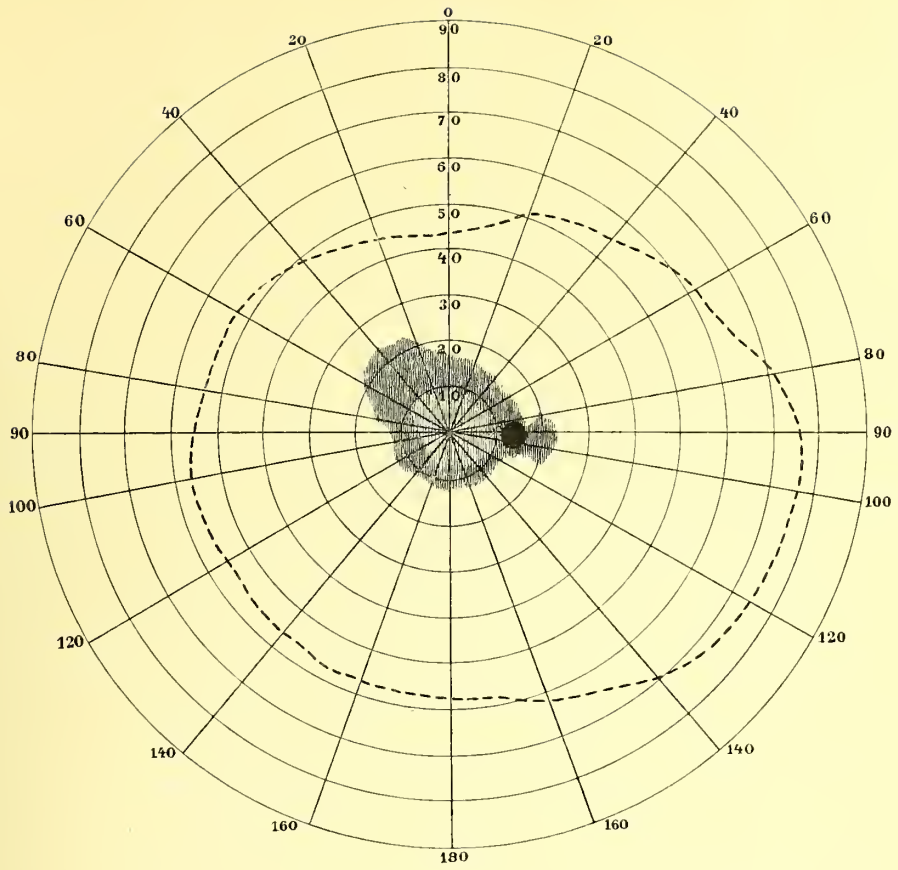

12488 — 1895

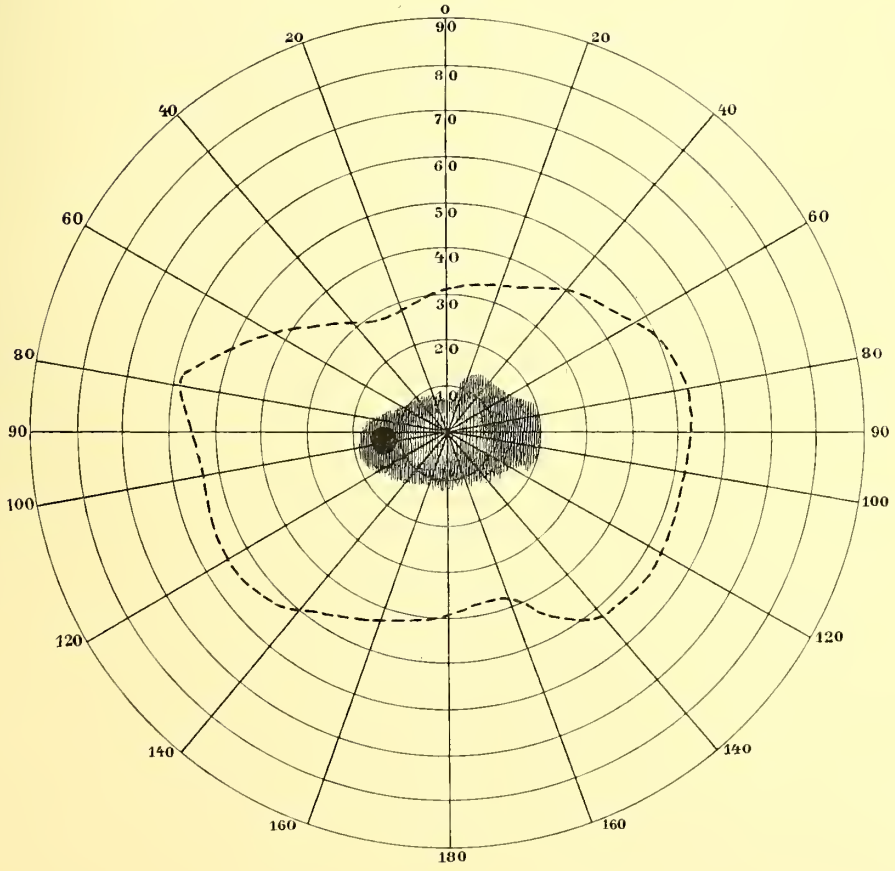

11534 — 1894

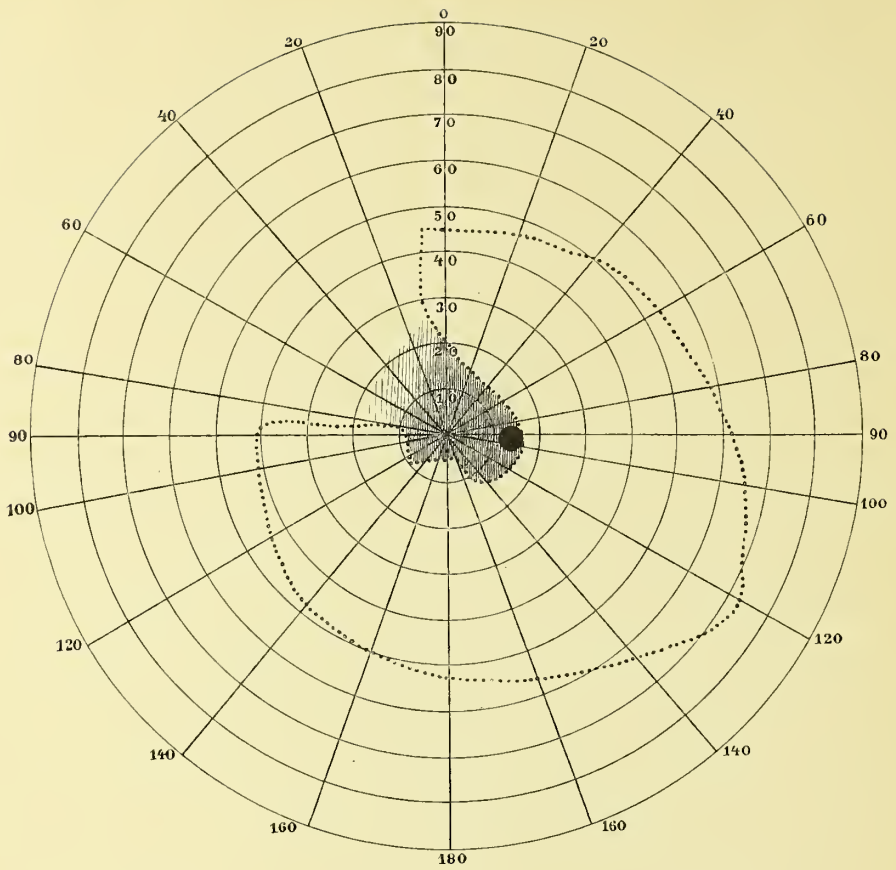

3527 — 1884

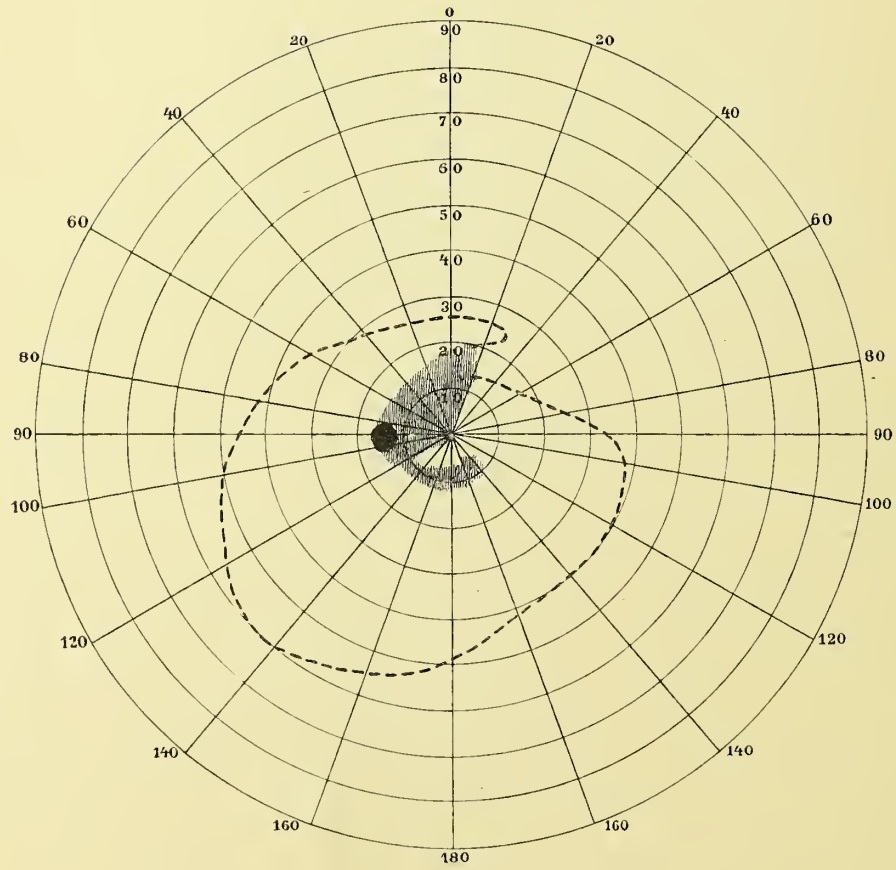

9934 — 1892

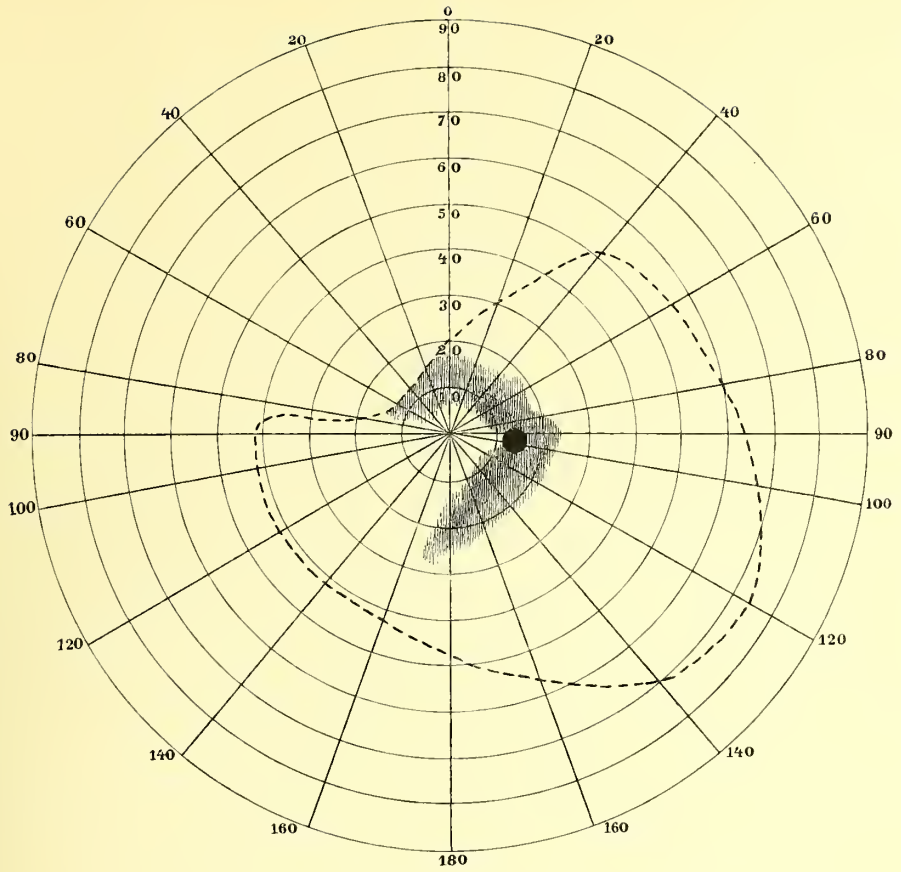

12488 — 1895

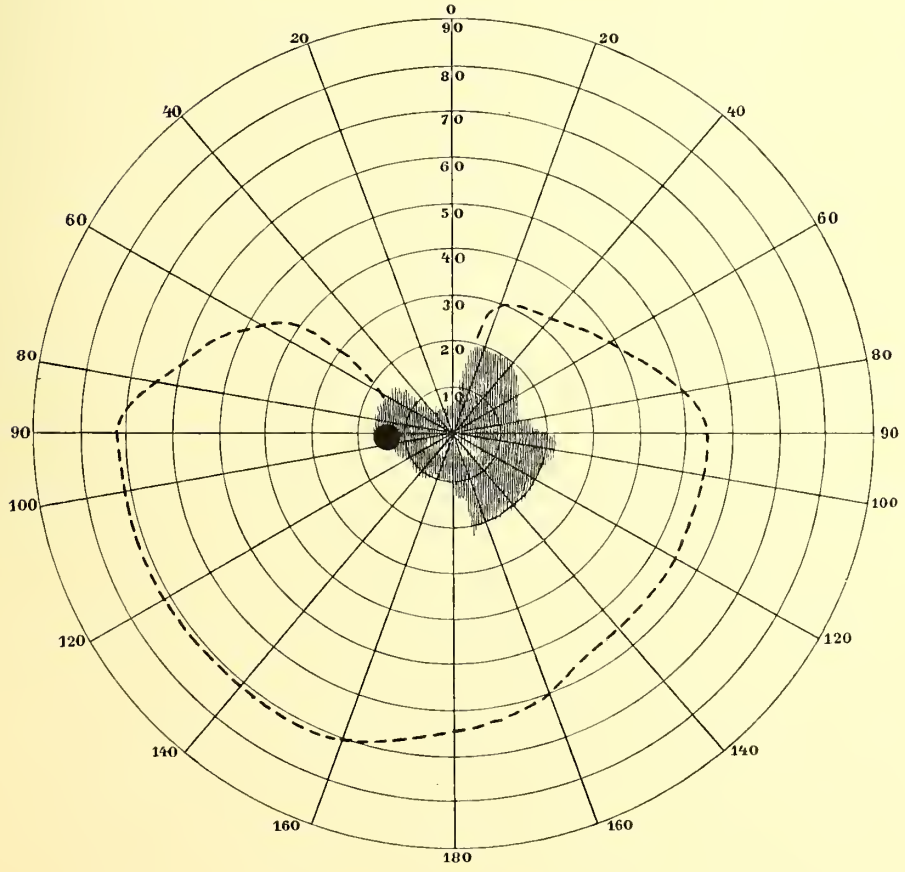

6462 — 1888

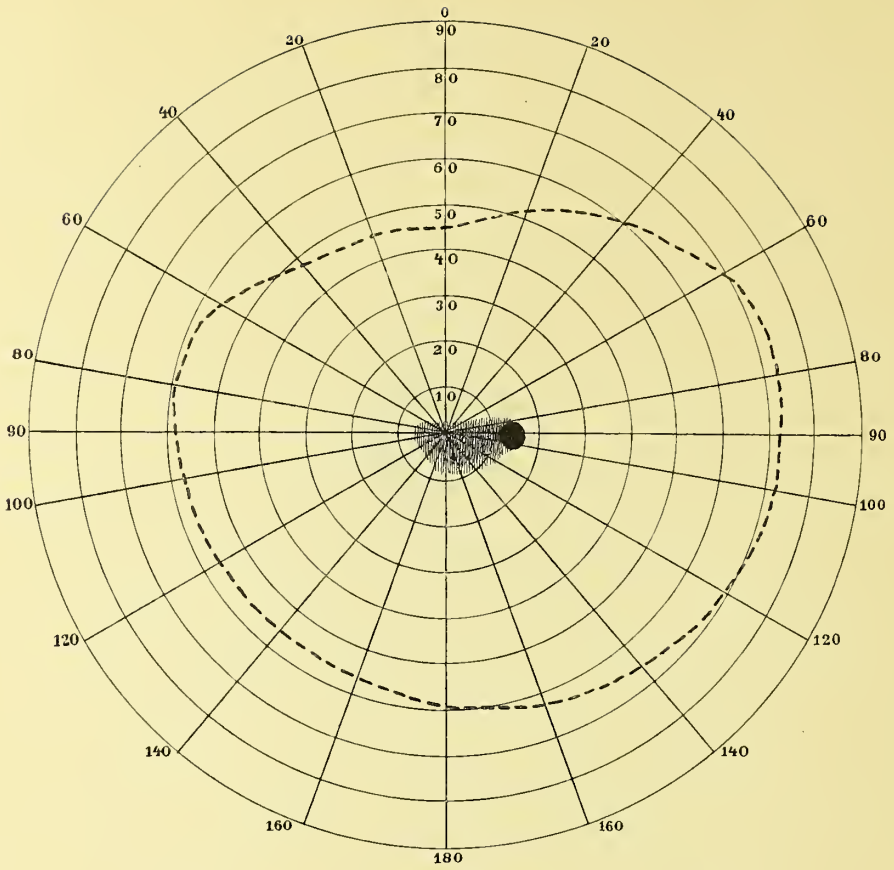

2143 — 1882

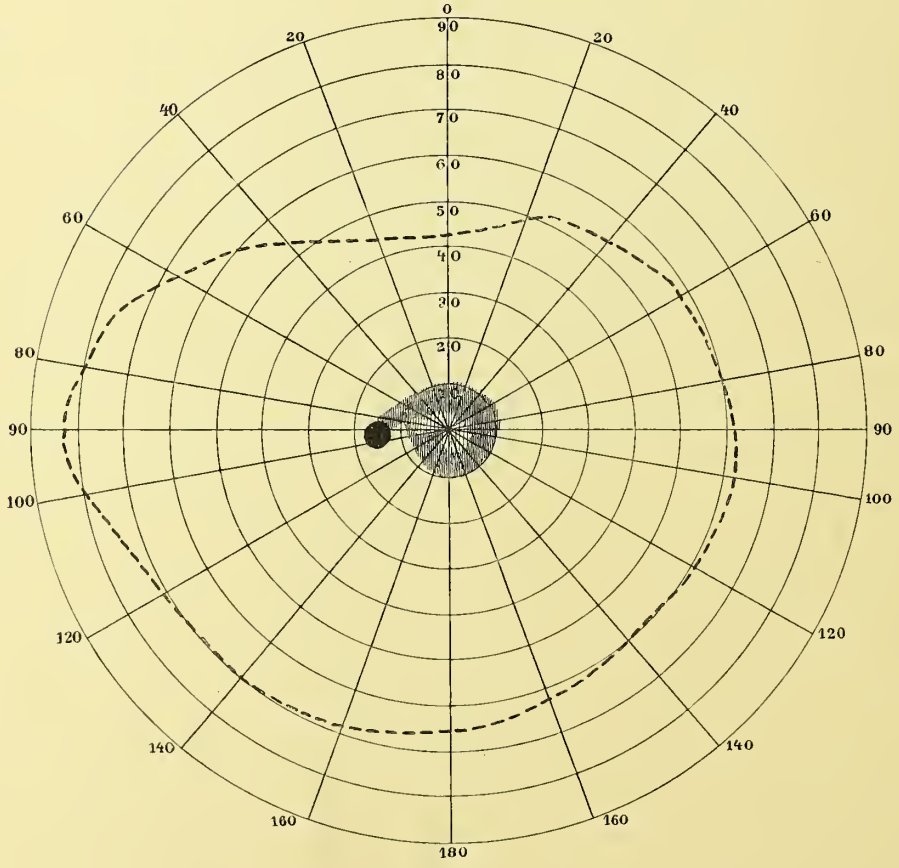

8933a — 1891

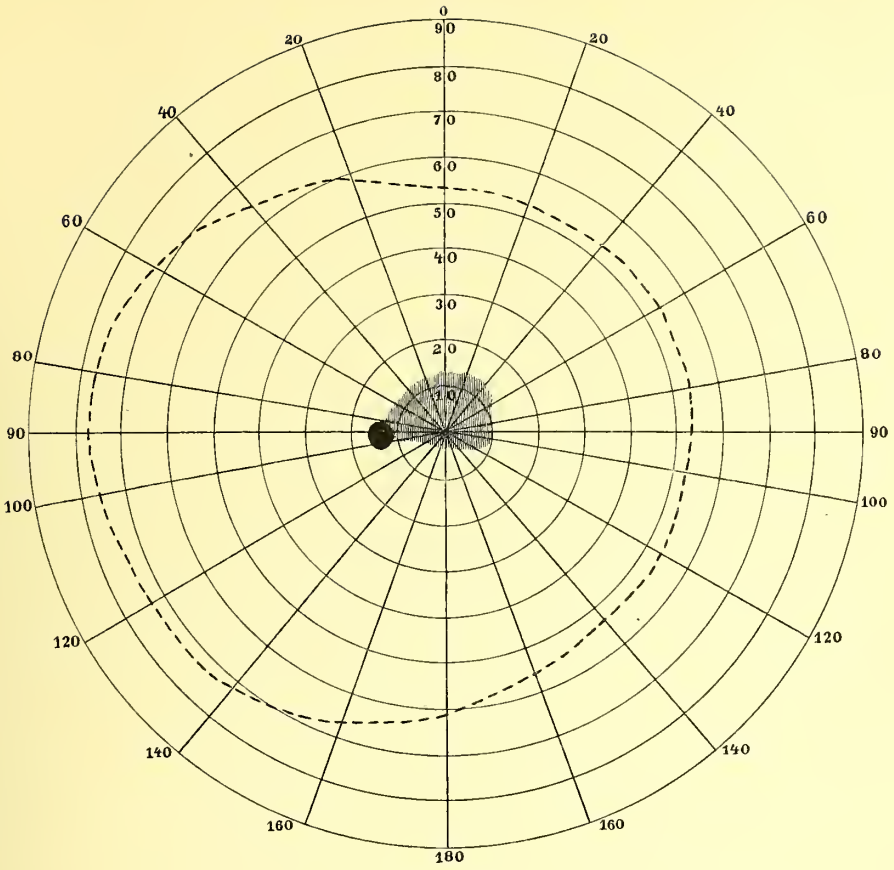

4599 — 1885

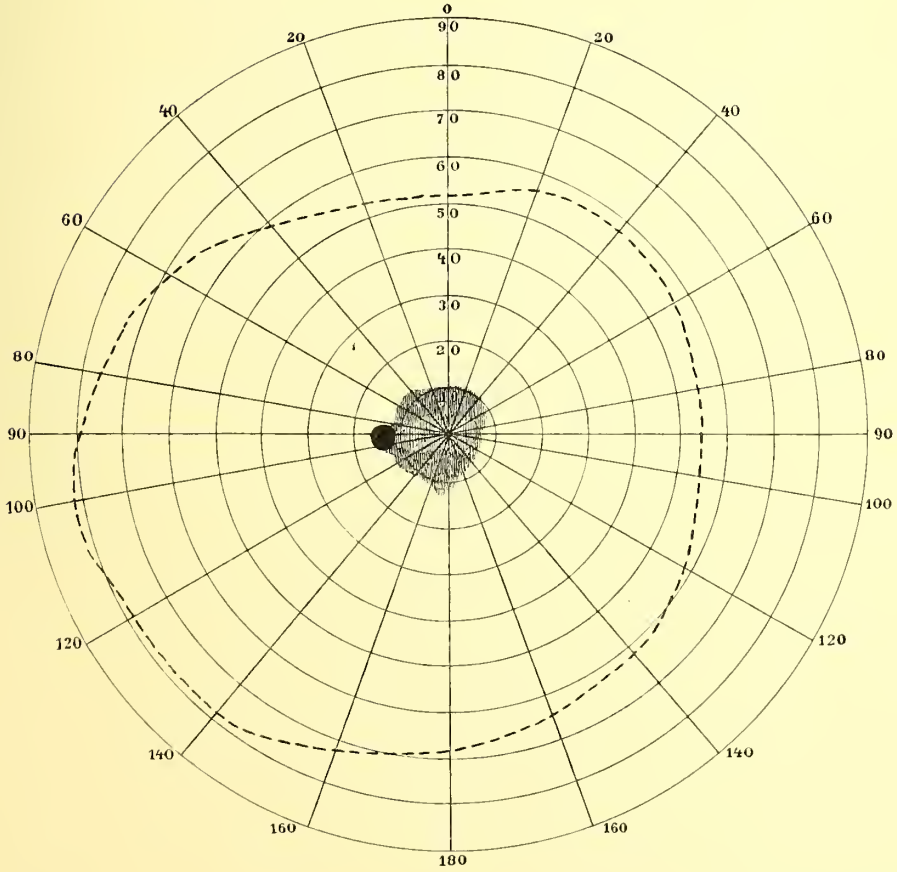

11050 — 1893

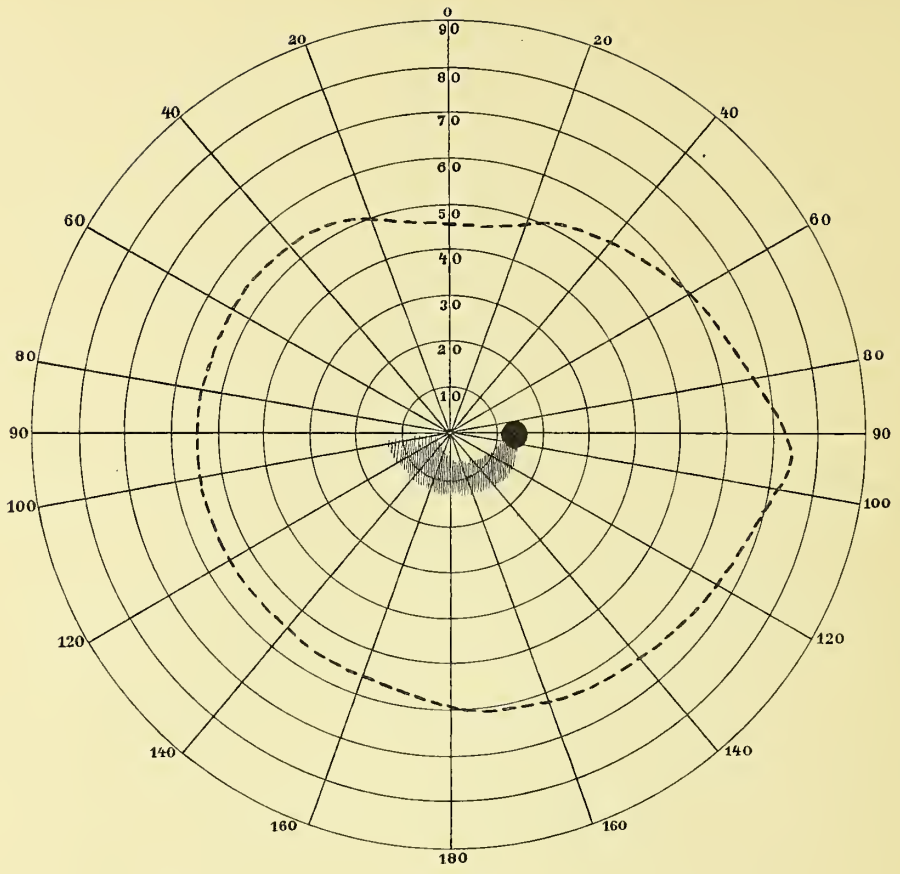

12488 — 1895

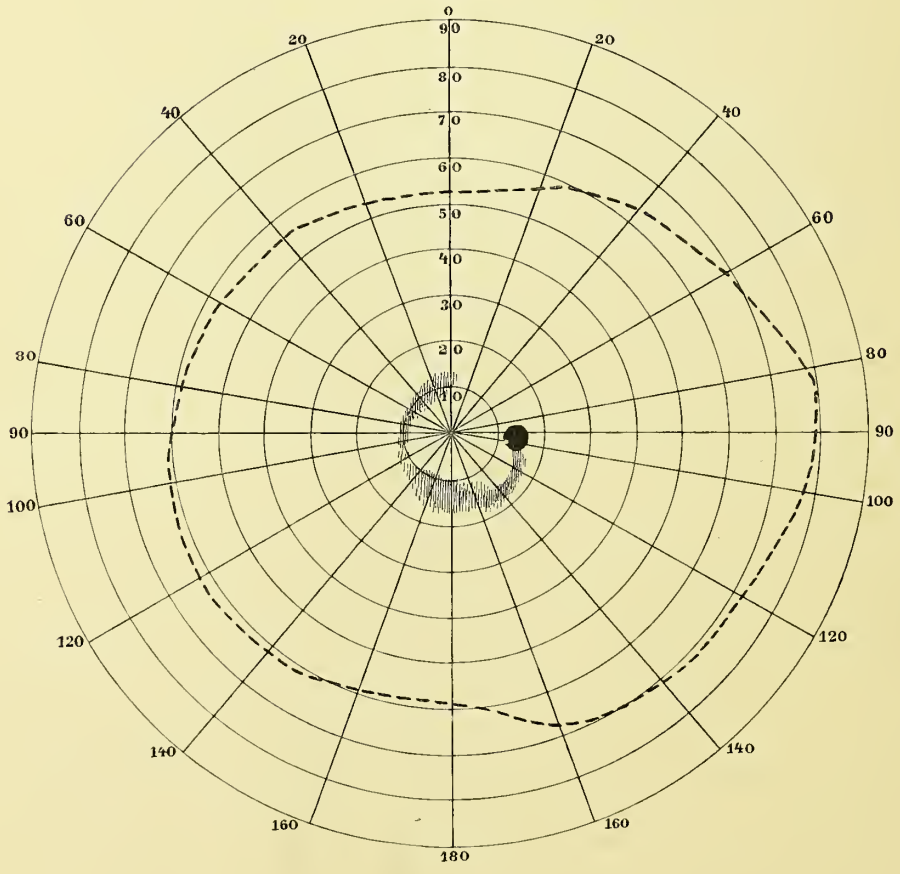

2539 — 1882

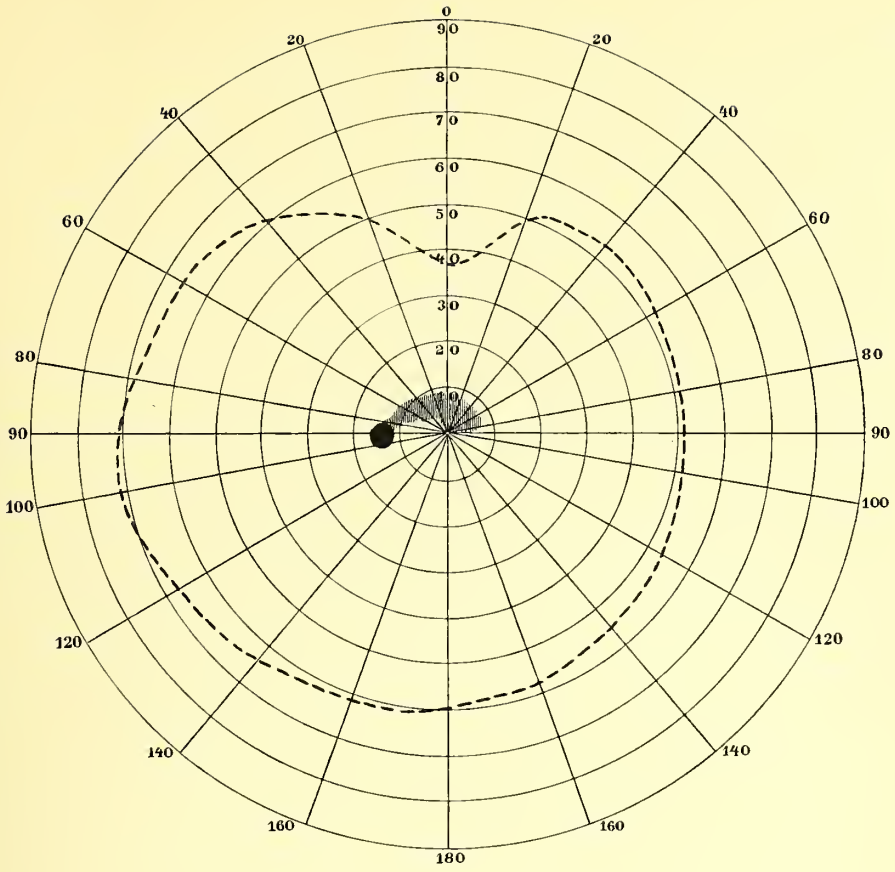

3640 — 1884

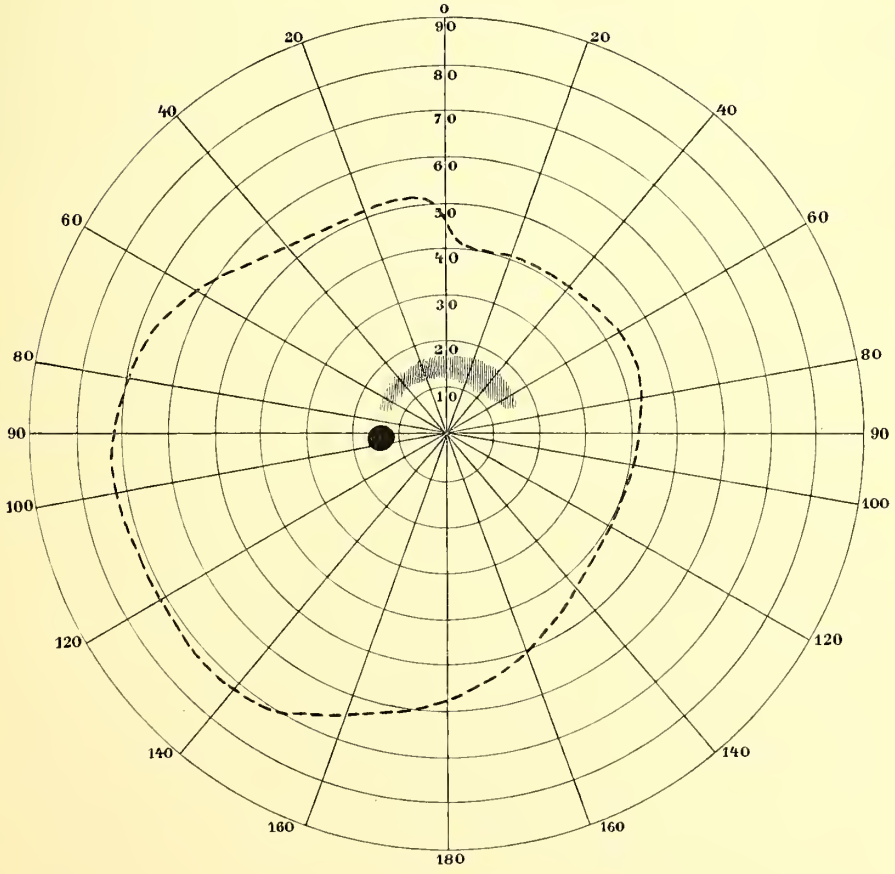

3265 — 1883

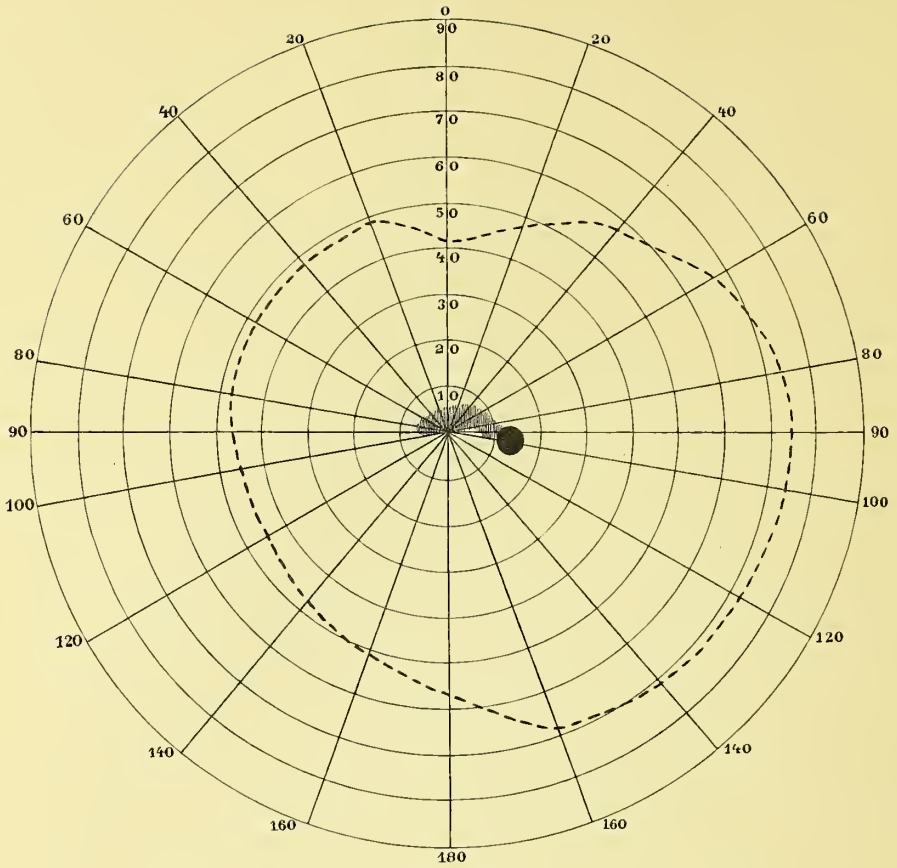

1425 — 1880

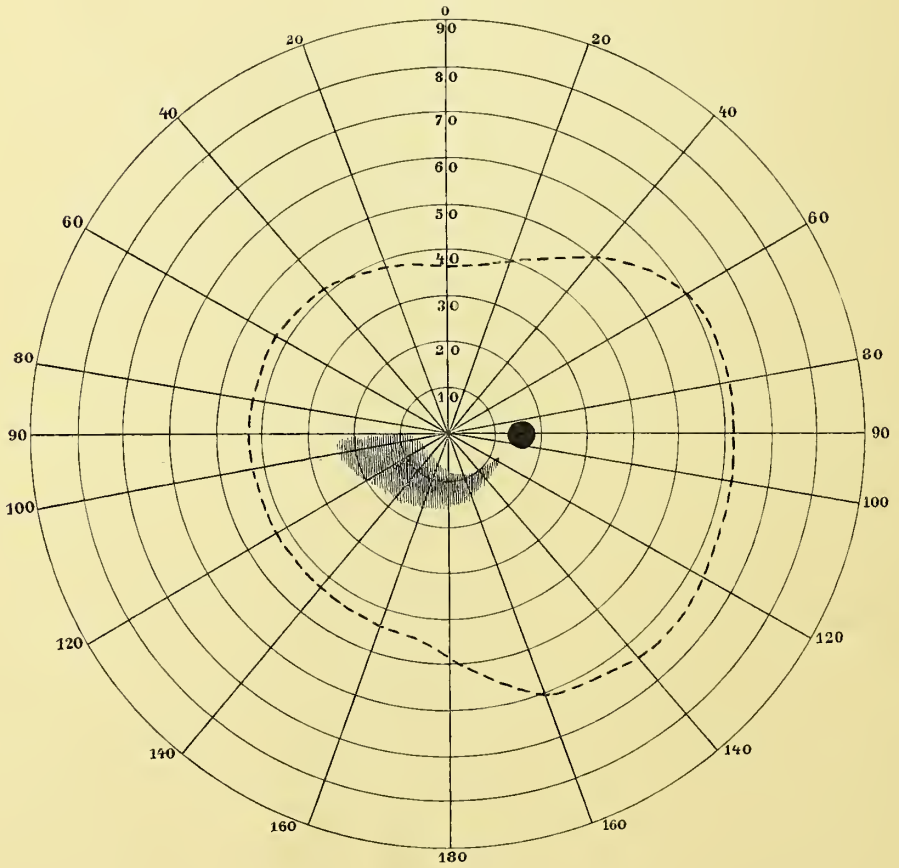

15071 — 1899

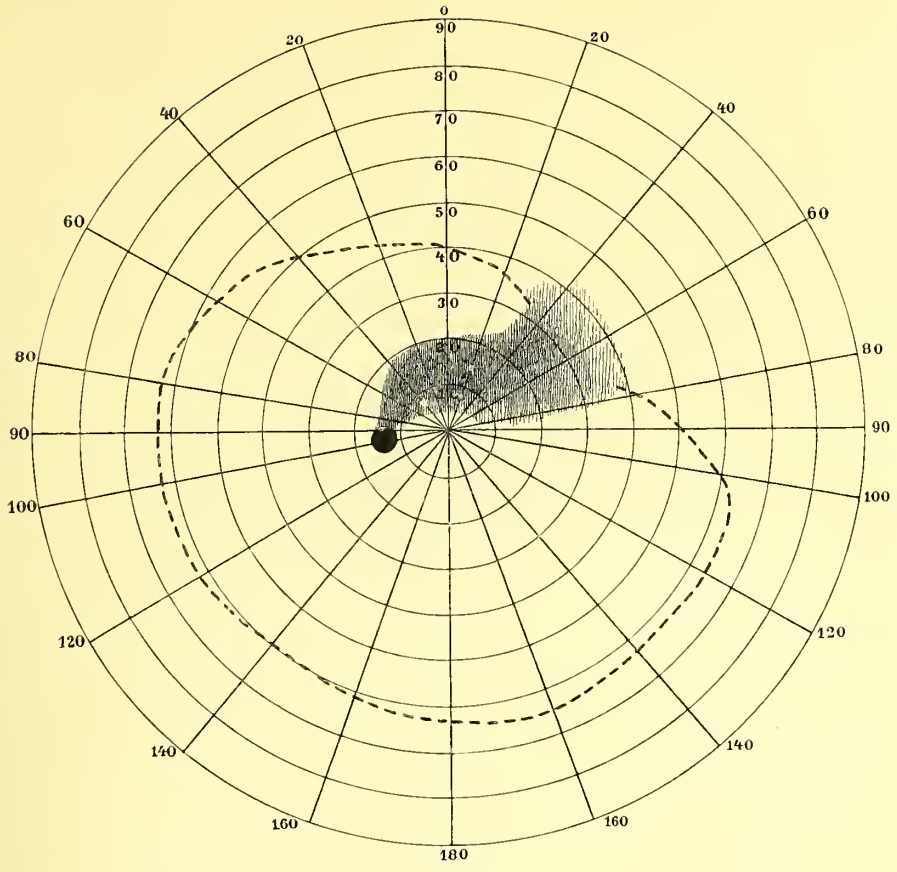

2114 — 1882

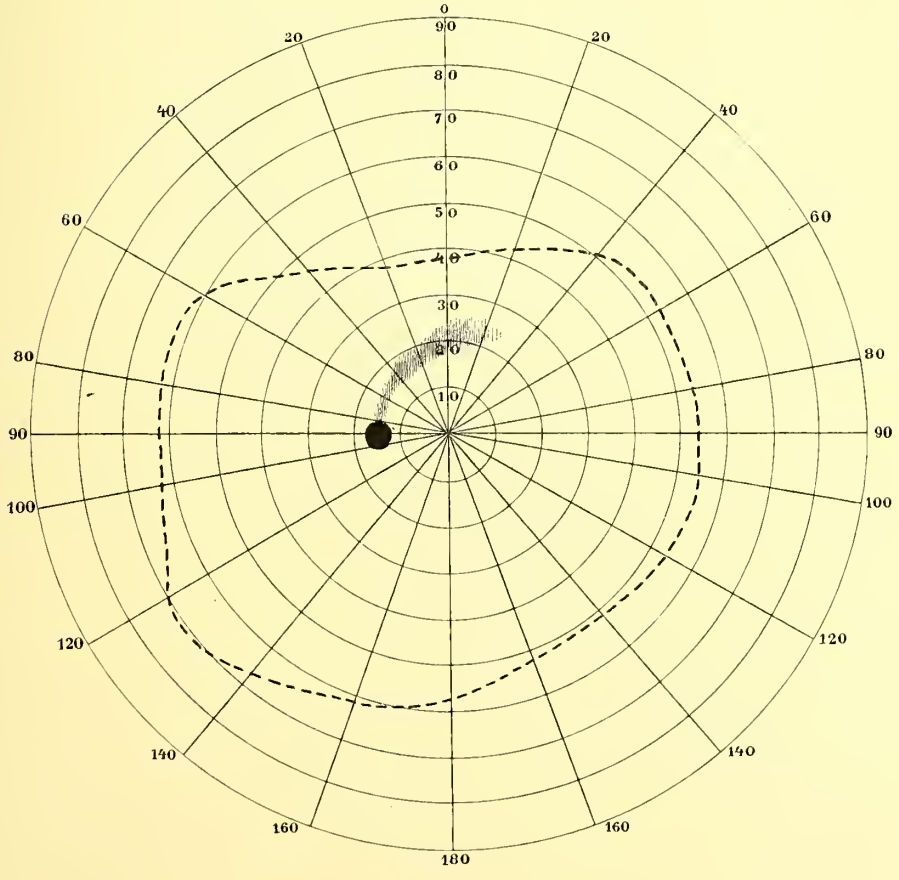

12516 — 1895

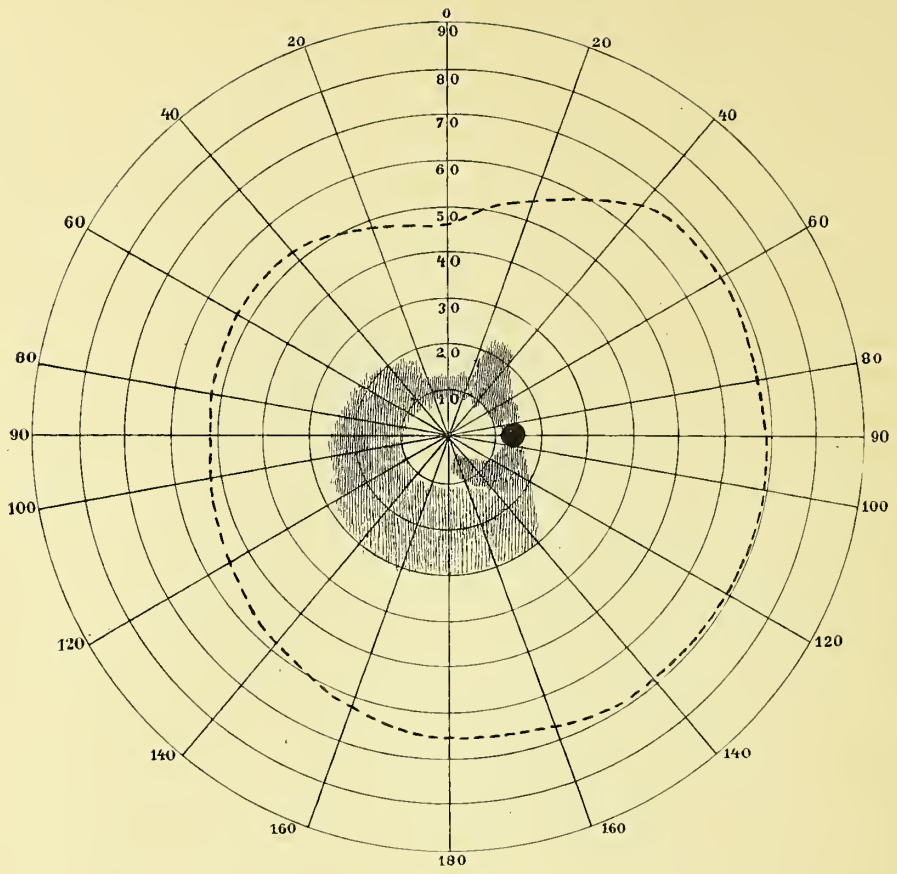

2685 — 1882

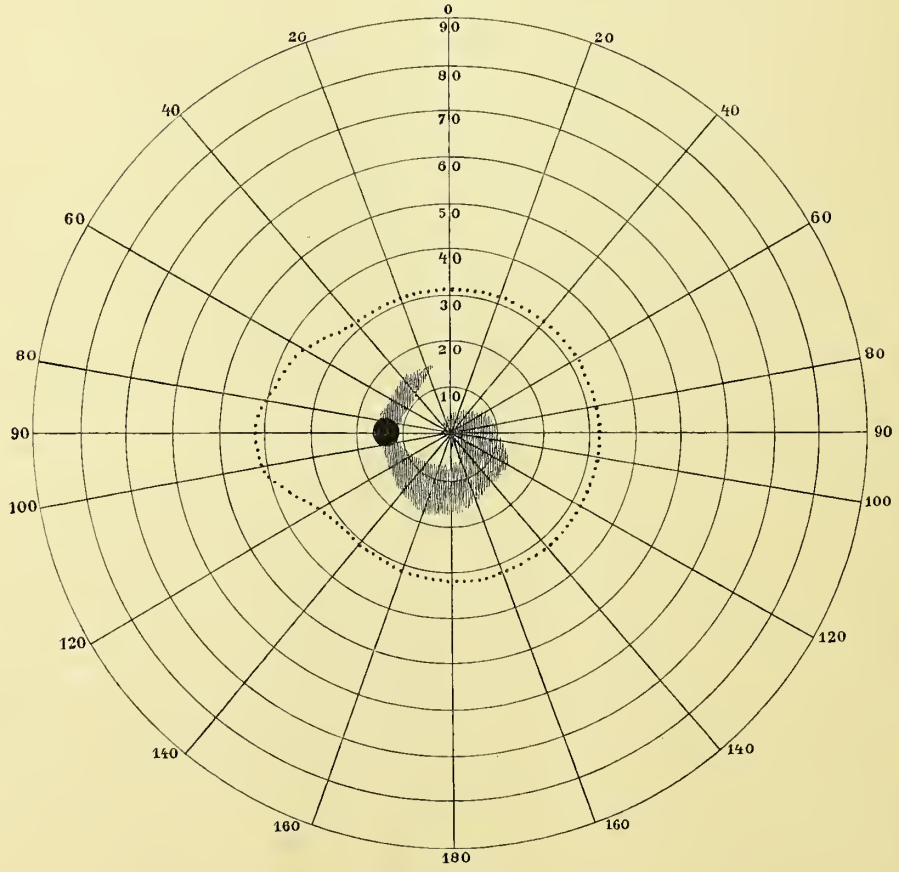

30 TAFELN

ROYAL LONDON
OPHTHALMIC
HOSPITAL

1

Ole Bull

Lith.Anst.v.E.A.Funke, Leipzig

Verlag Veit & Comp Leipzig

ROYAL LONDON
OPHTHALMIC
HOSPITAL

2

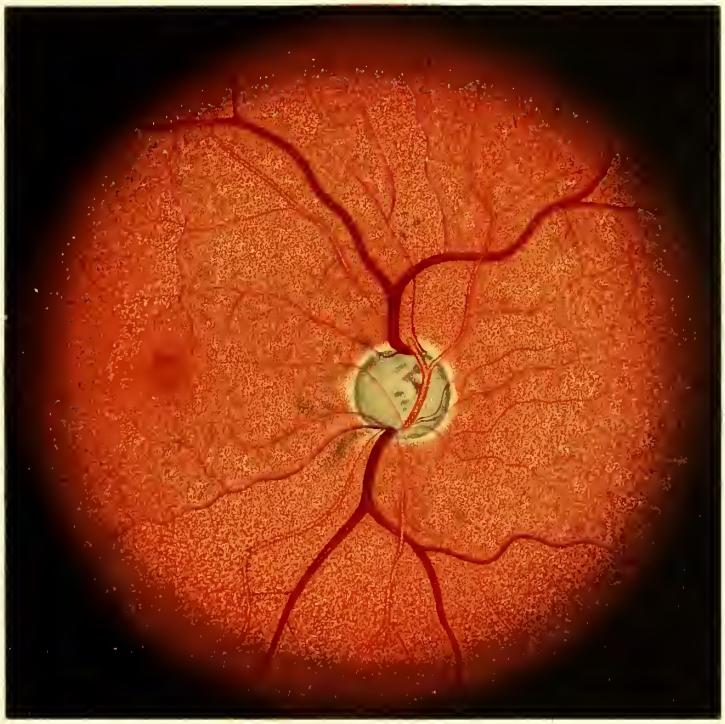

Ole Bull

Lith. Anst. v. E. A. Funke, Leipzig

Verlag Veit & Comp. Leipzig

ROYAL LONDON
OPHTHALMIC
HOSPITAL

3

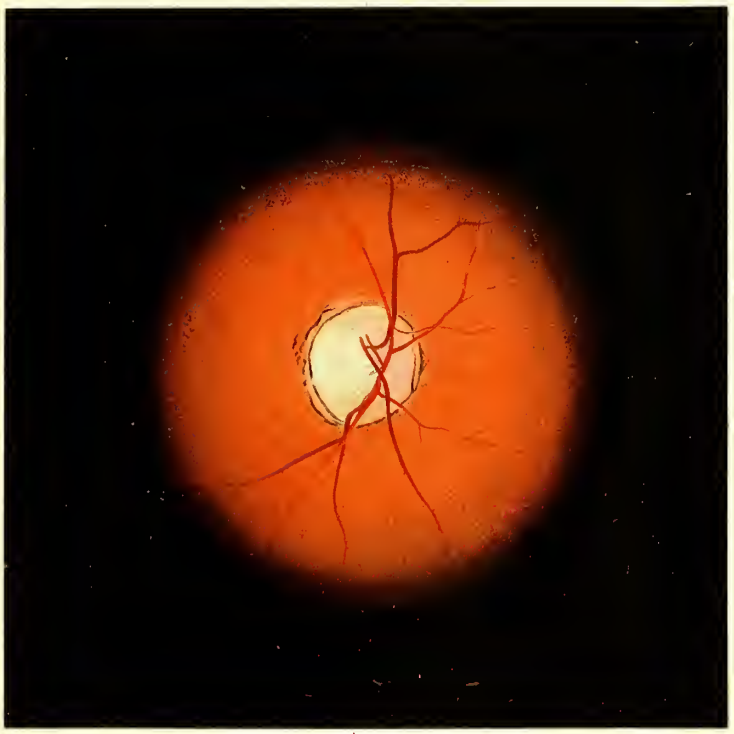

Ole Bull

Lith Anst v E A Funke, Leipzig.

Verlag Veit & Comp. Leipzig.

ROYAL LONDON
OPHTHALMIC
HOSPITAL

4

Ole Bull

Lith Anst v E A Funke, Leipzig.

Verlag Veit & Comp. Leipzig.

ROYAL LONDON
OPHTHALMIC
HOSPITAL

5

Ole Bull.

Lith.Anst.v.E.A.Funke, Leipzig.

Verlag Veit & Comp Leipzig.

6

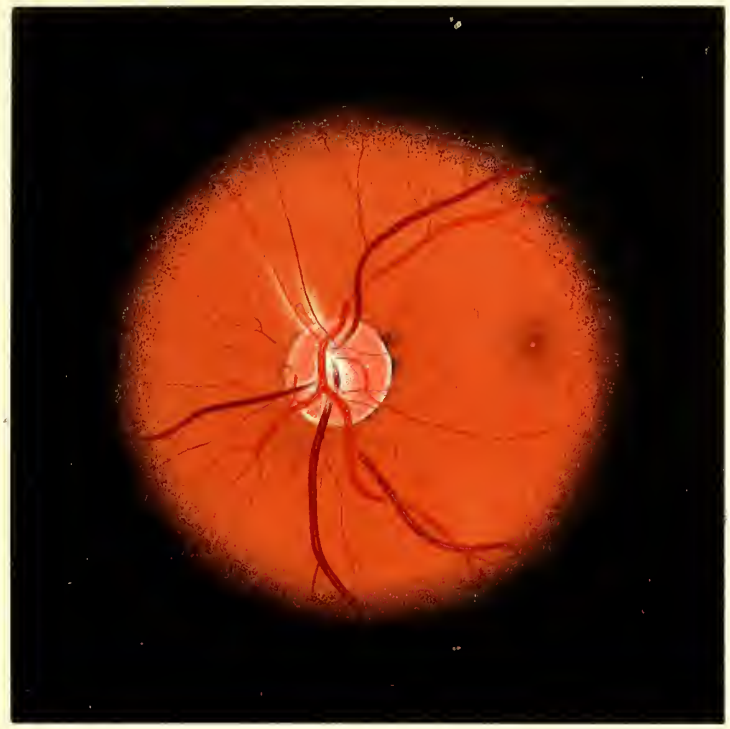

Ole Bull.

Lith. Anst. v. E. A. Funke, Leipzig.

Verlag **Veit & Comp** Leipzig.

ROYAL LONDON OPHTHALMIC HOSPITAL

7

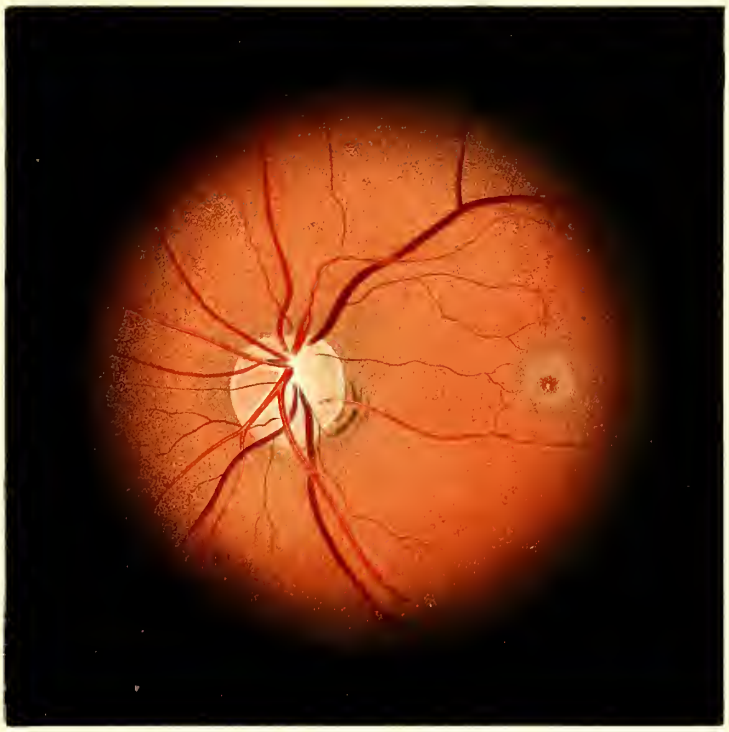

Ole Bull

Lith.Anst.v.E.A.Funke, Leipzig.

Verlag Veit & Comp Leipzig.

ROYAL LONDON
OPHTHALMIC
HOSPITAL

8

Ole Bull

Lith.Anst.v.E.A.Funke, Leipzig.

Verlag **Veit & Comp.** Leipzig.

ROYAL LONDON
OPHTHALMIC
HOSPITAL

9

Ole Bull

Lith. Anst. v. E. A. Funke, Leipzig.

Verlag Veit & Comp Leipzig.

ROYAL LONDON OPHTHALMIC HOSPITAL

10

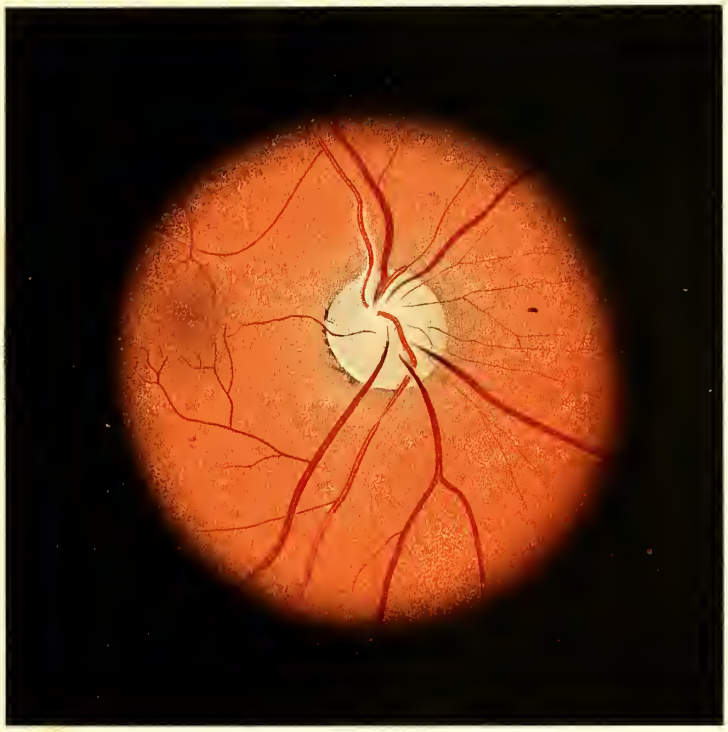

Ole Bull

Lith. Anst. v. E. A. Funke, Leipzig.

Verlag Veit & Comp. Leipzig.

ROYAL LONDON
OPHTHALMIC
HOSPITAL

11

Ole Bull

Lith. Anst. v. E. A. Funke, Leipzig.

Verlag Veit & Comp. Leipzig.



ROYAL LONDON
OPHTHALMIC
HOSPITAL

12

Ole Bull

Lith. Anst. v. E. A. Funke, Leipzig.

Verlag Veit & Comp. Leipzig.

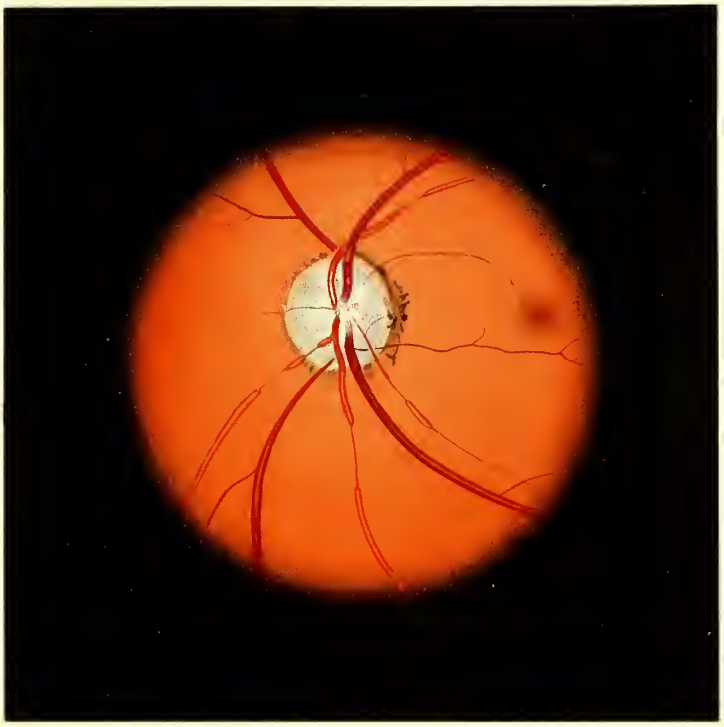

Ole Bull

Lith Anst v E A Funke, Leipzig

Verlag Veit & Comp Leipzig

ROYAL LONDON
OPHTHALMIC
HOSPITAL

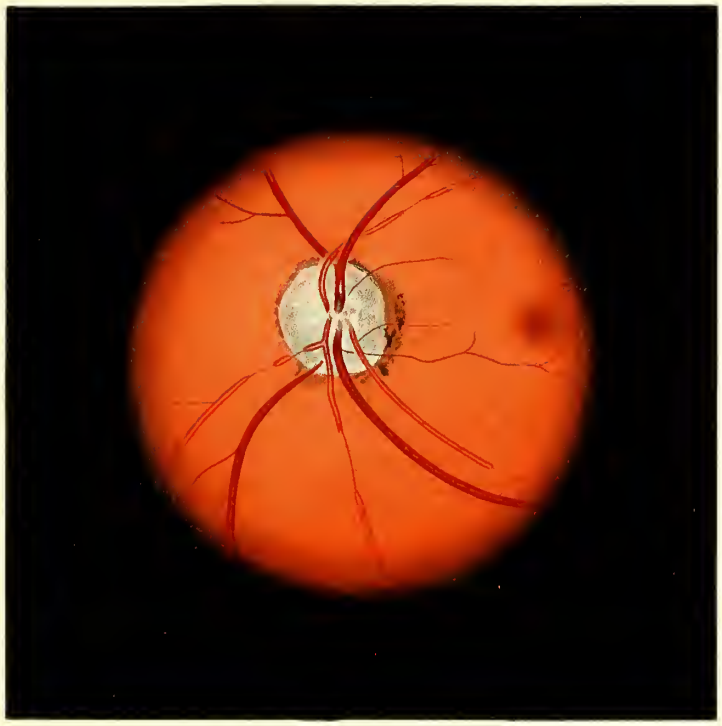

Ole Bull

Lith. Anst. v. E. A. Funke, Leipzig.

Verlag Veit & Comp. Leipzig

15

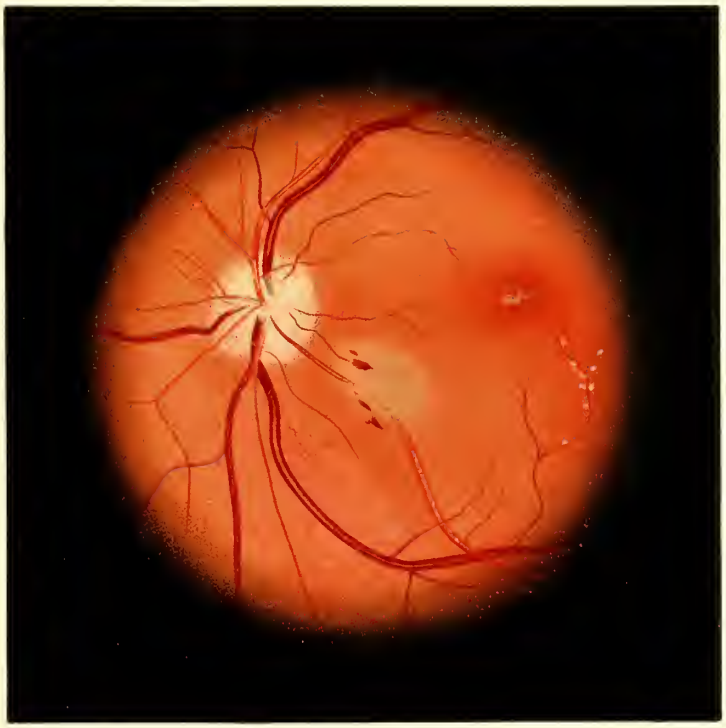

Ole Bull

Lith. Anst v E. A. Funke, Leipzig.

Verlag Veit & Comp Leipzig

ROYAL LONDON
OPHTHALMIC
HOSPITAL

16

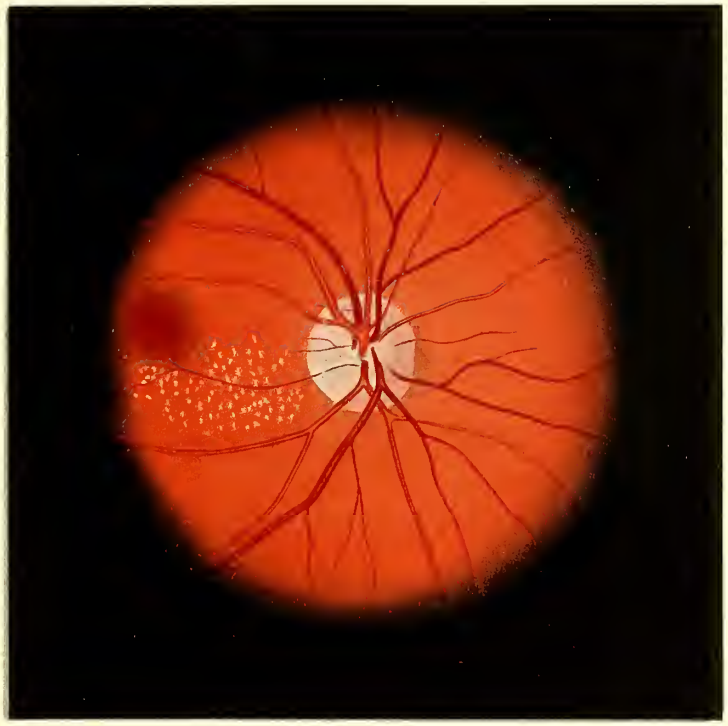

Ole Bull

Lith. Anst v E. A. Funke, Leipzig.

Verlag Veit & Comp. Leipzig.

ROYAL LONDON
OPHTHALMIC
HOSPITAL

17

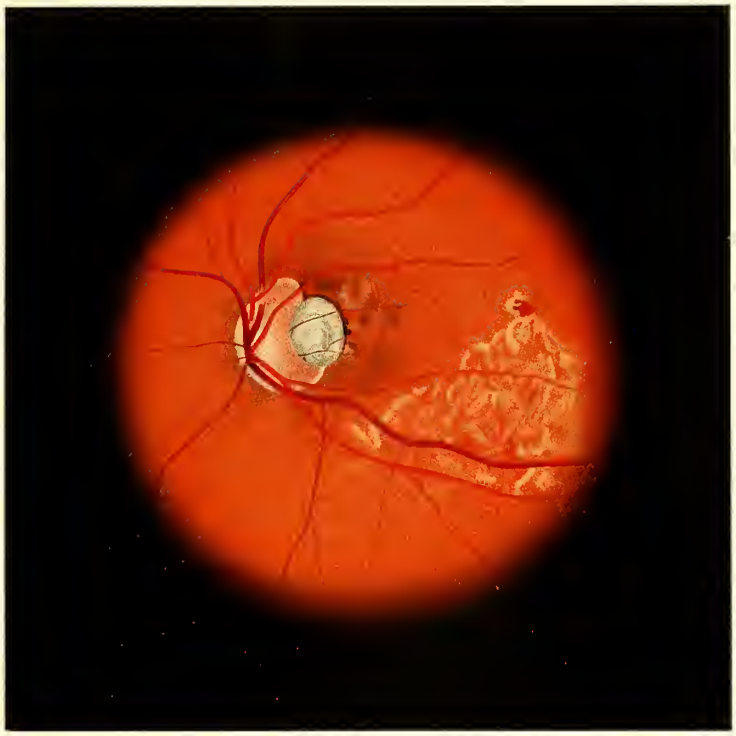

Ole Bull

Lith Anst v E A Funke, Leipzig.

Verlag Veit & Comp. Leipzig.

ROYAL LONDON
OPHTHALMIC
HOSPITAL

18

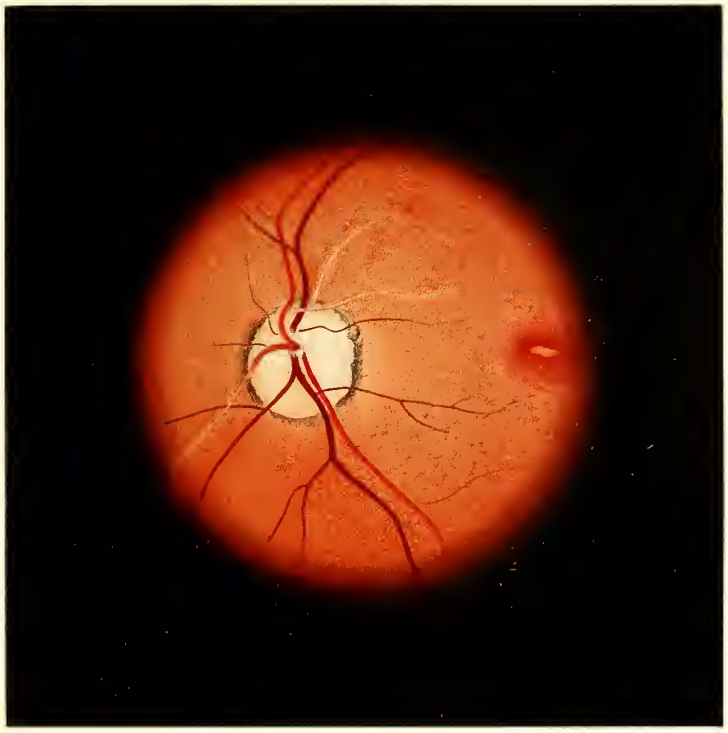

Ole Bull

Lith.Anst.v.E.A.Funke, Leipzig.

Verlag Veit & Comp Leipzig.

ROYAL LONDON
OPHTHALMIC
HOSPITAL

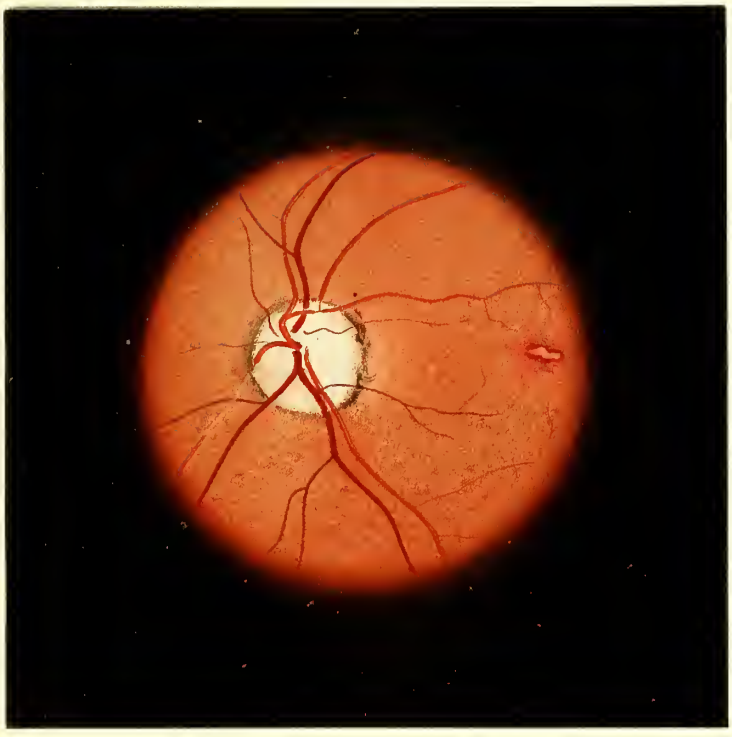

Lith. Anst. v. E. A. Funke, Leipzig.

Ole Bull

Verlag Veit & Comp. Leipzig.

ROYAL LONDON
OPHTHALMIC
HOSPITAL

Ole Bull

Lith Anst v. E A Funke, Leipzig.

Verlag Veit & Comp. Leipzig.

ROYAL LONDON OPHTHALMIC HOSPITAL

21

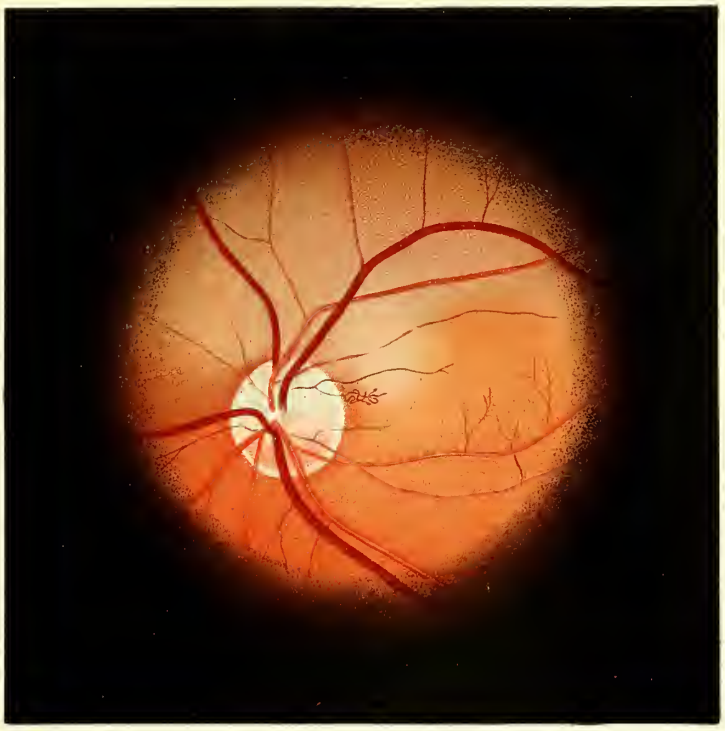

Ole Bull

Lith.Anst.v.E.A.Funke, Leipzig.

Verlag Veit & Comp Leipzig.

ROYAL LONDON
OPHTHALMIC
HOSPITAL

Ole Bull

Lith Anst v E A Funke Leipzig

Verlag Veit & Comp Leipzig

ROYAL LONDON
OPHTHALMIC
HOSPITAL

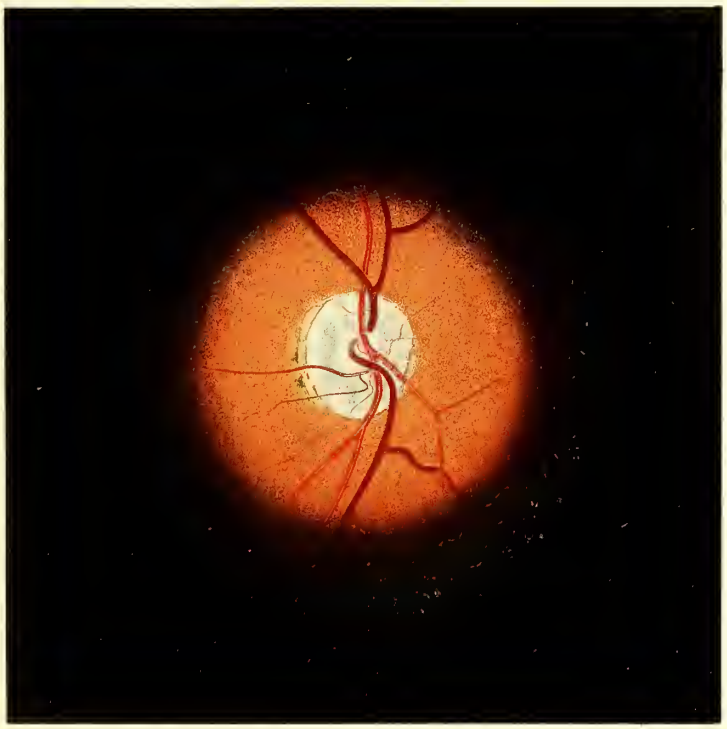

Ole Bull

Lith Anst v F A Funke, Leipzig

Verlag Veit & Comp Leipzig

ROYAL LONDON
OPHTHALMIC
HOSPITAL

Ole Bull

Lith Anst v. E A. Funke, Leipzig.

Verlag Veit & Comp Leipzig

ROYAL LONDON

25

Ole Bull

Lith.Anst.v.E.A.Funke, Leipzig

Verlag Veit & Comp. Leipzig

ROYAL LONDON
OPHTHALMIC
HOSPITAL

26

Ole Bull

Lith. Anst. v. E. A. Funke, Leipzig.

Verlag Veit & Comp. Leipzig.

Ole Bull

Lith. Anst. v. E. A. Funke, Leipzig.

Verlag Veit & Comp Leipzig.

ROYAL LONDON
OPHTHALMIC
HOSPITAL

Ole Bull

Lith. Anst. v. E. A. Funke, Leipzig.

Verlag Veit & Comp. Leipzig.

ROYAL LONDON OPHTHALMIC

Ole Bull

Lith. Anst v. E. A. Funke, Leipzig

Verlag Veit & Comp. Leipzig.

ROYAL LONDON OPHTHALMIC HOSPITAL

Ole Bull

Lith. Anst. v. E. A. Funke, Leipzig.

Verlag Veit & Comp. Leipzig.